Система комплемента в норме и при патологии

ФГБУ «Научный центр акушерства, гинекологии и перинатологии им. акад. В.И.Кулакова» Минздрава РФ

«Редкие болезни не потому редкие, что редко встречаются, а потому, что мы плохо умеем их диагностировать.»

В.Х. Василенко
1897-1987

ПАРОКСИЗМАЛЬНАЯ НОЧНАЯ ГЕМОГЛОБИНУРИЯ И АТИПИЧНЫЙ ГЕМОЛИТИКО-УРЕМИЧЕСКИЙ СИНДРОМ

Разные заболевания с разными клиническими проявлениями, в основе которых лежит неконтролируемая активация комплемента

Система комплемента

Изменения в системе комплемента и ее регуляторах при различных заболеваниях и при нормальной беременности

Нарушения регуляции комплемента

Потенциальные терапевтические стратегии

Иммунная система

Врождённый иммунитет

Клеточный

NK-лимфоциты, гранулоциты, макрофаги

Гуморальный

Система комплемента

- Иммунная реакция не специфична
- Мгновенный максимальный ответ
- Присутствует почти во всех формах жизни (более 1300 млн. лет)*
- Отсутствие иммунной памяти

Приобретенный иммунитет

Клеточный

Т-клетки

Гуморальный

антитела

- Специфическая иммунная реакция
- Задержка между экспозицией и максимальным ответом
- Только у позвоночных (около 600 млн лет)*
- Иммунная память

Успешный и эффективный иммунный ответ

Le Friec, G. & Kemper, C. Complement: coming full circle. Arch Immunol Ther Exp (Warsz) 57, 393-407 (2009).

Nonaka, M. & Kimura, A. Genomic view of the evolution of the complement system. Immunogenetics 58,701-13 (2006).

Dunkelberger, J.R. & Song, W.C. Complement and its role in innate and adaptive immune responses. Cell Res 20, 34-50 (2010).

Комплемент

«Дополнение»

- 1888- George Nutall – активность крови овец против сибирской язвы.
- Впервые - Бюхнер в 1891 г. «алексин»— термолабильный фактор, в присутствии которого наблюдается лизис микробов.
- Термин - П.Эрлих для описания «дополнительной», присутствующей в сыворотке активности, без которой специфичные антитела не могут лизировать бактерии.

Система комплемента

представлена целым семейством сложных белков, постоянно присутствующих в крови. Это каскадная система протеолитических ферментов, предназначенная для защиты организма.



- Каскадная активация –это поочередное появление активных компонентов в серии протеолитических реакций, в которых продукт одной реакции служит катализатором последующей.

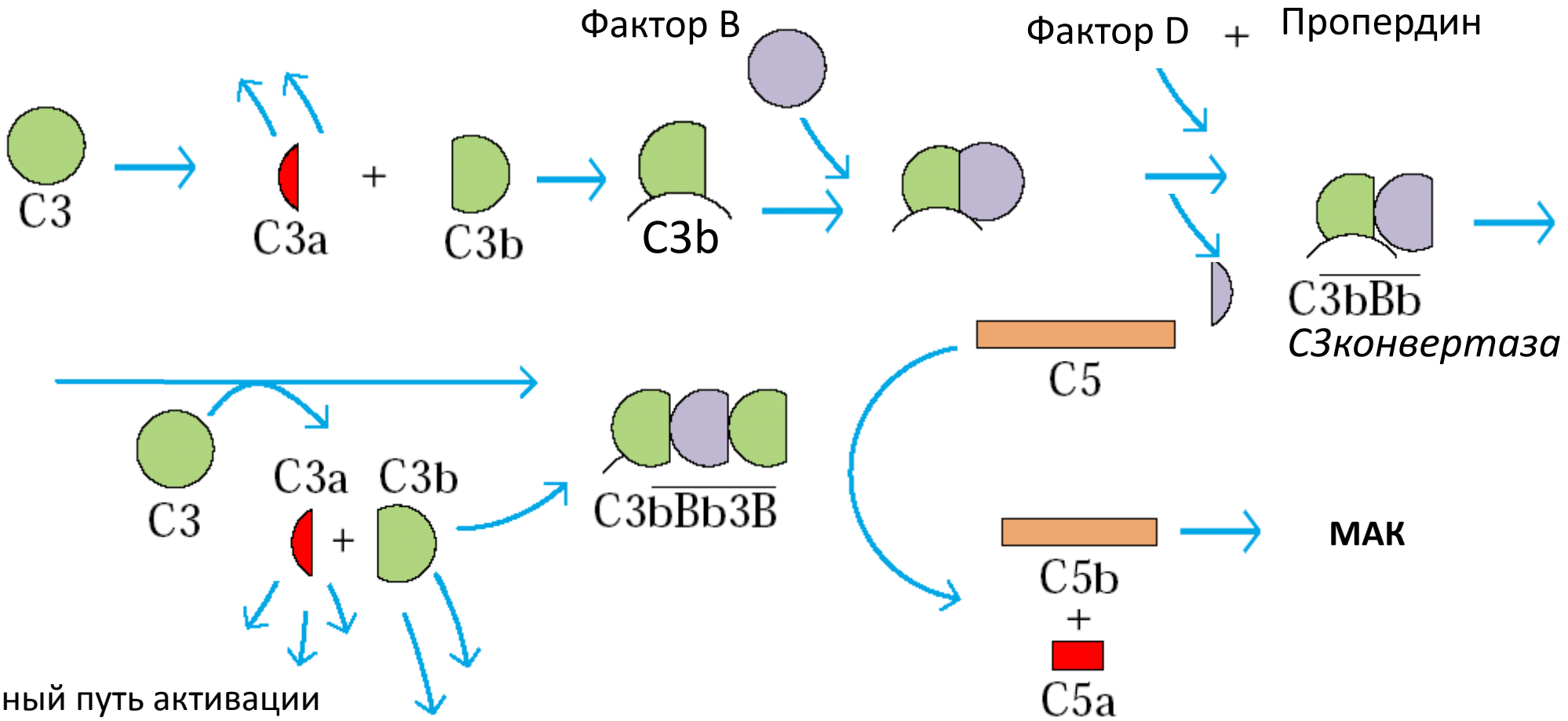

Альтернативный путь активации

С-белки системы комплемента

Все белки классического пути активации комплемента и белки мембрано-атакующего комплекса (МАК) имеют буквенное обозначение «С» (С от англ.complement)и арабскую цифру, отражающую последовательность открытия белка, но не последовательность его включения в реакцию.

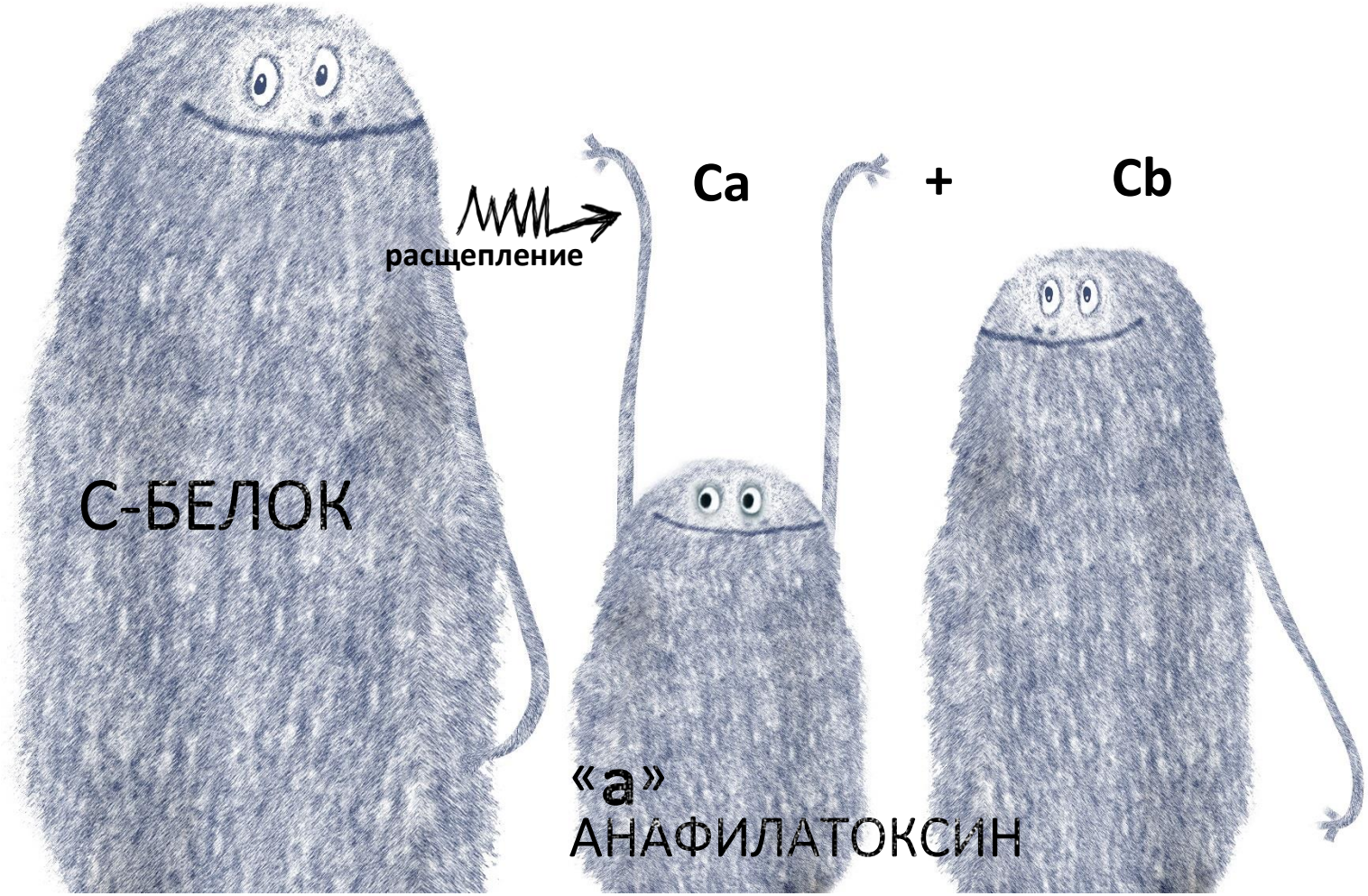

При расщеплении компонентов системы комплемента бОльшему продукту присваивается символ «b», а меньшему - символ «а».

Из этого правила есть одно исключение: С2b означает меньший, а С2а - больший фрагмент.

- Легкие фрагменты а— анафилатоксины, лишены ферментативной активности, но обладают собственной активностью, как правило, связанной с развитием воспаления (хемотаксические факторы) или реакций гиперчувствительности (анафилактогены)

«а»
АНАФИЛАТОКСИН

Система комплемента

- ключевой компонент врожденной иммунной защиты, при нормальных условиях, отвечает за опсонизацию и уничтожение потенциальных патогенов.
- неуместная или чрезмерная активация комплемента участвует в патофизиологии многочисленных заболеваний
- Велика роль системы комплемента (мощный провоспалительный анафилатоксин C5a) в нормальной и осложненной беременности: Более четкое понимание роли системы комплемента в случае осложнений позволит найти терапевтические стратегии, снижающие риск неблагоприятных исходов беременности, сохраняя защиту организма, а также улучшая долгосрочные результаты для матери и ребенка.

Врожденное распознавание «свой» – «чужой»

Свой

чужой

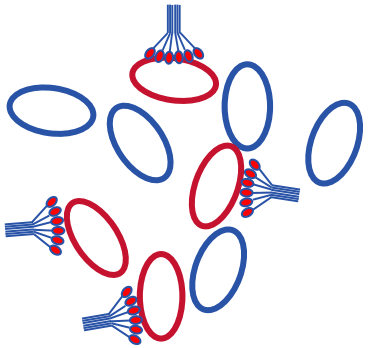



- Быстрое действие врожденного иммунитета необходимо, т.к приобретенному иммунитету для обеспечения защиты требуется несколько дней
- «Не свои» структуры должны быть уничтожены без повреждения «своих»
  - Стратегия 1: распознать чужеродные клетки, чтобы разрушить
  - Стратегия 2: распознать собственные клетки, чтобы защитить
    - Специфическая защита собственных структур слепо разрушает все чужие
    - Может привести к аутореактивности при дефекте распознавания
    - Используется только альтернативным путем комплемента и NK-клетками

S.Jokiranta

Пути активации комплемента

Классический – запускается комплексом антиген-антитело

Лектиновый инициируется связыванием лектина остатками маннозы на поверхности микроорганизма

Альтернативный – активируется спонтанно и непрерывно

Все пути вне зависимости от механизма активации сходятся для образования С3 конвертаз, расщепляющих С3 на активные компоненты С3а и С3в

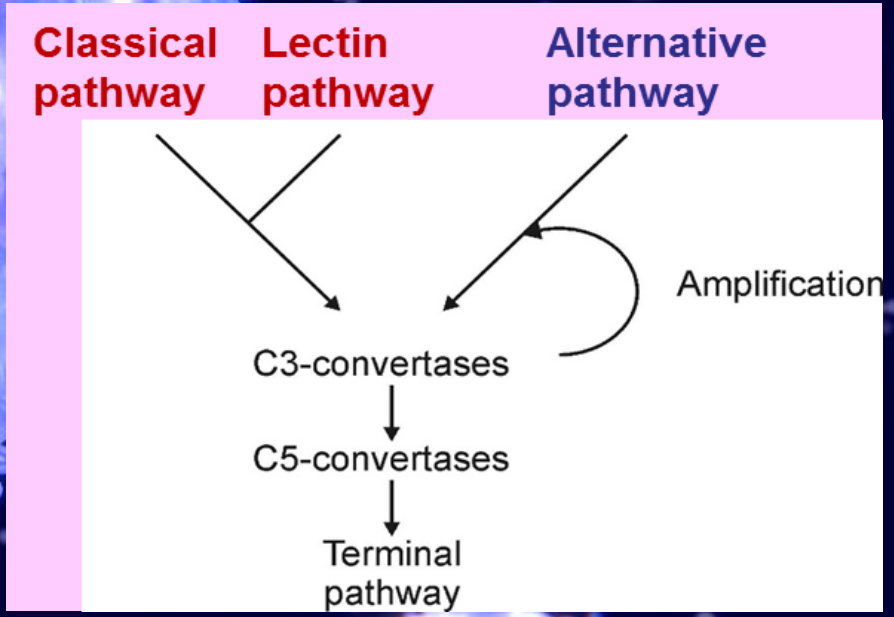

Функции системы комплемента: удаление патогенов, собственных поврежденных клеток, клеточного детрита

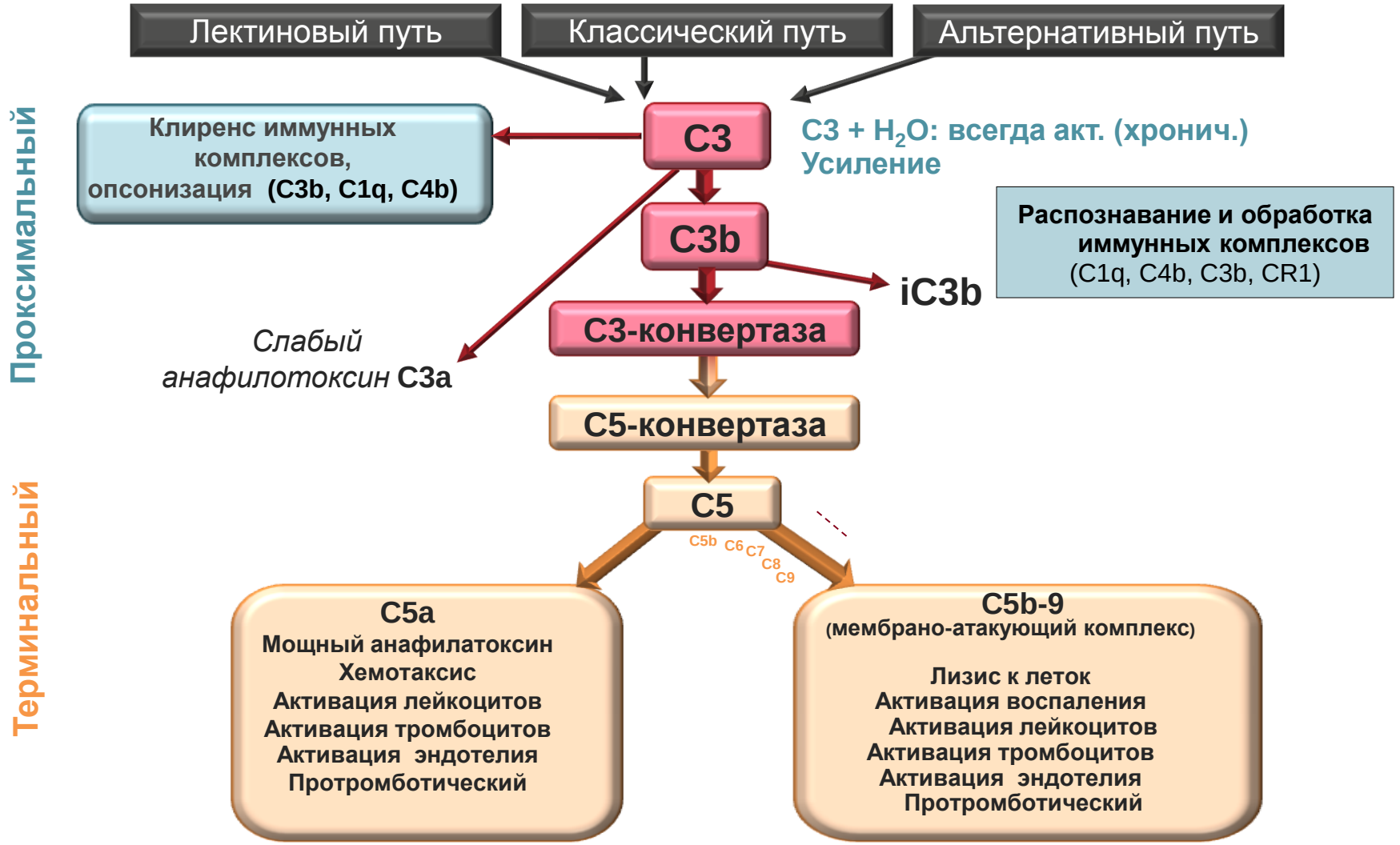

1. Zipfel PF et al. Vaccine 2008;26(Suppl 8):I67-I74. **2.**Figueroa JE, Densen P. *Clin Microbiol Rev*. 1991;4:359-395. **3**. Walport MJ. *N Engl J Med*. 2001;344:1058-1066. **4**. Rother RP et al. *Nat Biotechnol*. 2007;25:1256-1264. **5**. Meyers G et al. *Blood*. 2007;110:abs 3683. **6**. Hill A et al. *Br J Haematol*. 2010;149:414-425. **7**. Hillmen P et al. *Am J Hematol*. 2010;85:553-559. **8**. Parker C et al. *Blood*. 2005;106:3699-3709. **9**. Hillmen P et al. *N Engl J Med*. 1995;333:1253-1258. **10**. Nishimura J et al. *Medicine*. (Baltimore) 2004;83:193-207. **11**. Caprioli J et al. *Blood*. 2006;108:1267-1279. **12.** Noris M et al. *Clin J Am Soc Nephrol*. 2010;5:1844-1859. **13**. George JN. *Blood*. 2010;116:4060-4069. **14.** Loirat C et al. *Pediatr Nephrol*. 2008;23:1957-1972. **15**. Ståhl AL et al. *Blood*. 2008;111:5307-5315. **16**. Hosler GA et al. *Arch Pathol Lab Med*. 2003;127;834-839. **17**. Ariceta G et al. *Pediatr Nephrol*. 2009;24:687-696..

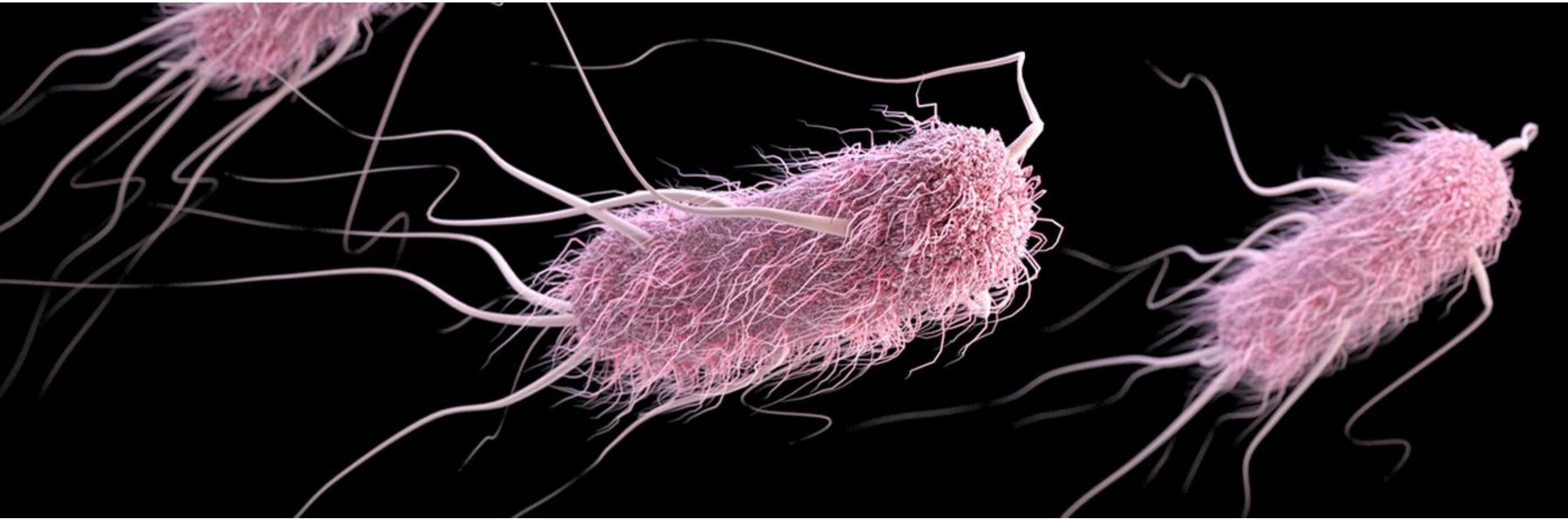

- В конечной стадии активации системы комплемента образуется мембраноатакующий комплекс (МАК) из поздних компонентов комплемента,
- который атакует мембрану бактериальной или любой другой клетки и разрушает ее

Мембраноатакующий комплекс-

- Формируется кольцевая структура, через центр которой могут проникать вода и ионы.
- Осмотические силы способствуют «накачиванию» воды внутрь клетки, которая набухает и лопается.

- это ионный канал (пора), в мембране ЛЮБОЙ клетки, в формировании которого участвуют поздние компоненты активации комплемента

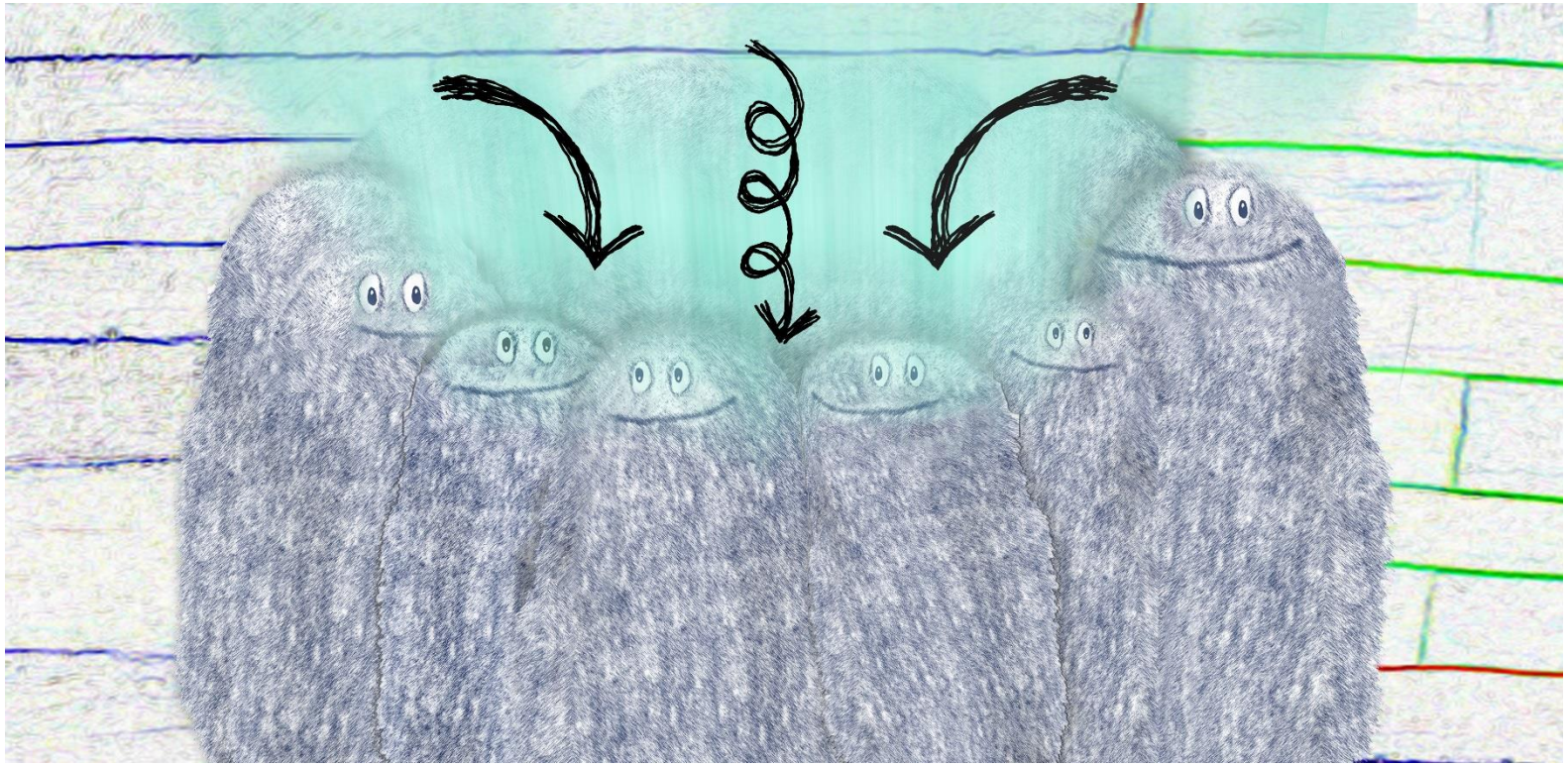

Мембран-атакующий комплекс

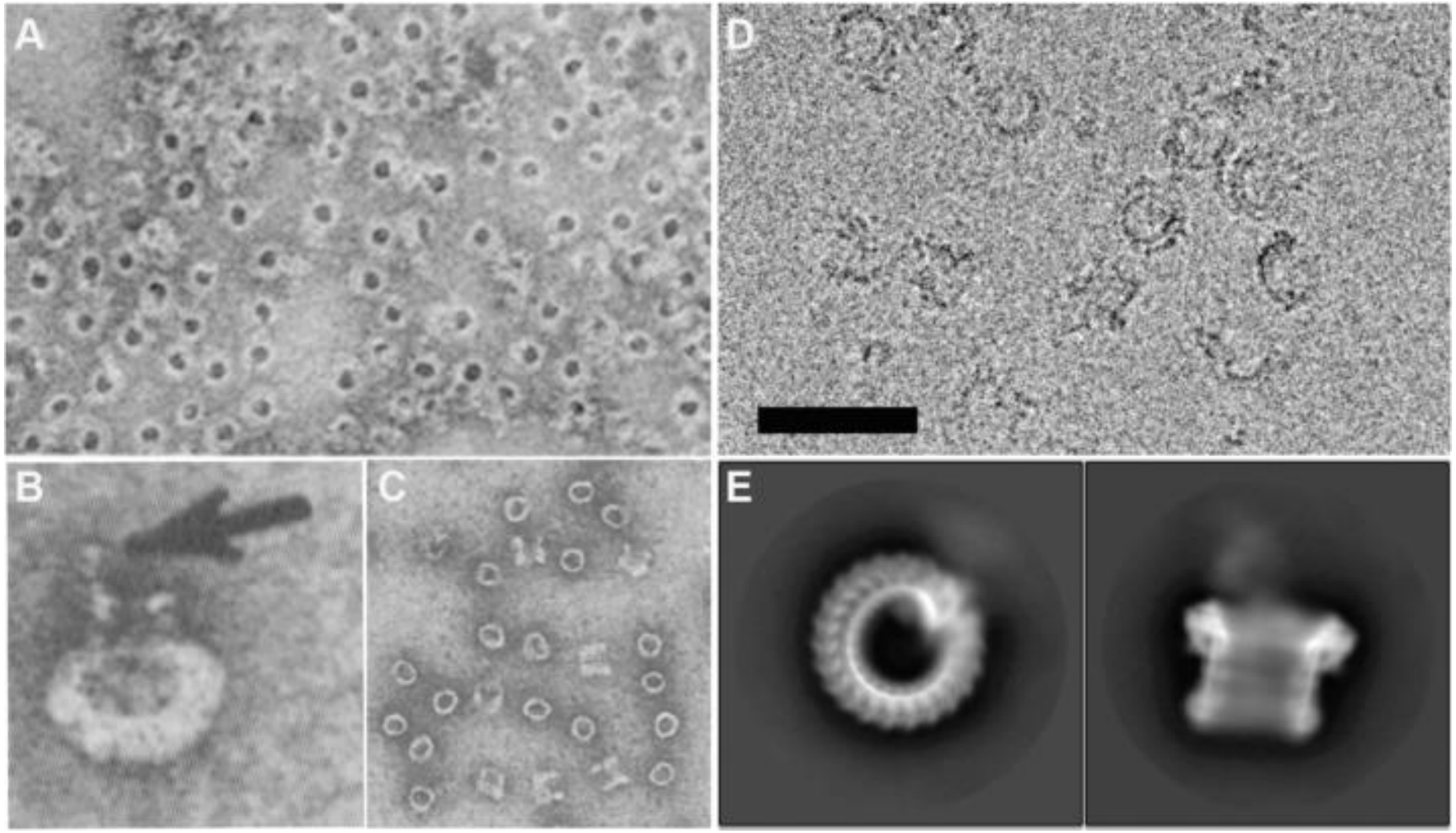

Особенности активации альтернативного пути комплемента

- Всегда включен для обеспечения быстрого иммунного ответа
- Присутствует во всем организме
- Быстрое усиление ведет к мощной и деструктивной иммунной реакции

- Естественные ингибиторы комплемента держат активацию под контролем и предотвращают неконтролируемую активацию

- Когда ингибиторы не работают должным образом, система комплемента остается хронически неконтролируемой
  - Инициируются мощные деструктивные аутореактивные процессы
  - Поврежденные структуры могут усиливать активацию, замыкая «порочный круг»
- Триггер не нужен, но различные активаторы могут повышать активность

- Ключевой момент функции распознавания - немедленное связывание C3b со всеми чужеродными объектами;
- поверхность собственных клеток организма защищена особыми молекулами, которые весьма эффективно ограничивают отложение C3b.
- Дополнительно C3в связывается с C3-конвертазами для образования C5 конвертазы, которая расщепляет C5 на C5в и мощный провоспалительный медиатор C5a.
- C5в связывается с C6, C7, C8 и несколькими единицами C9 для формирования литической поры (МАК C5в-9)

C3a и C5a (анафилотоксины)

- Способствуют удалению патогена путем повышения проницаемости сосудов, вызывая воспалительный клеточный хемотаксис и высвобождение цитокинов
- Данный эффект – путем связывания с их соответствующими рецепторами (C3aR, C5aR и C5L2)
- Различные сериновые протеазы свертывающей системы также способны активировать каскад комплемента: ТРОМБИН может напрямую расщеплять C3 и C5 (появление функциональных C3a и C5a).

Учитывая множество путей активации и каталитическую природу многих этапов каскада комплемента, регуляция – непременно комплексная. Регуляторные белки – защита от аутологичной атаки

Регуляция системы комплемента

- Система комплемента может быть очень **опасной** для организма «хозяина», поэтому её **активация должна хорошо регулироваться.**
- Большинство компонентов **активны** только **в составе комплекса,** который существует очень короткое время.
- Если концентрация какого-то из компонентов ниже пороговой (критической), активации не будет
- Система комплемента регулируется **специальными белками**, которые находятся в плазме крови и на мембранах собственных клеток организма, предохраняя организм от атаки комплемента

Белки-регуляторы

- Ограничивают действие комплемента на собственные клетки
- Каждый белок имеет уникальную функцию

Дефект белков-регуляторов

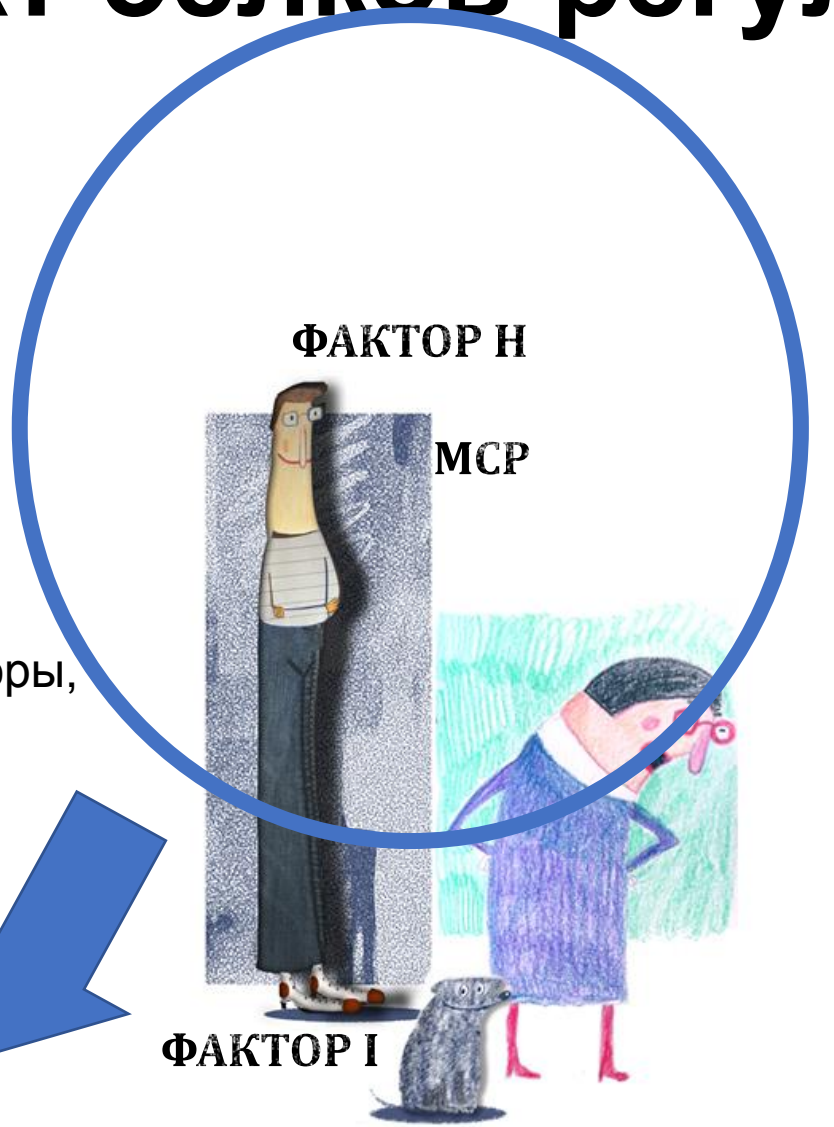

- Белки-регуляторы, (эндотелий, плазма)

Атипичный гемолитико-уремический синдром - (комплемент-опосредованная ТМА)

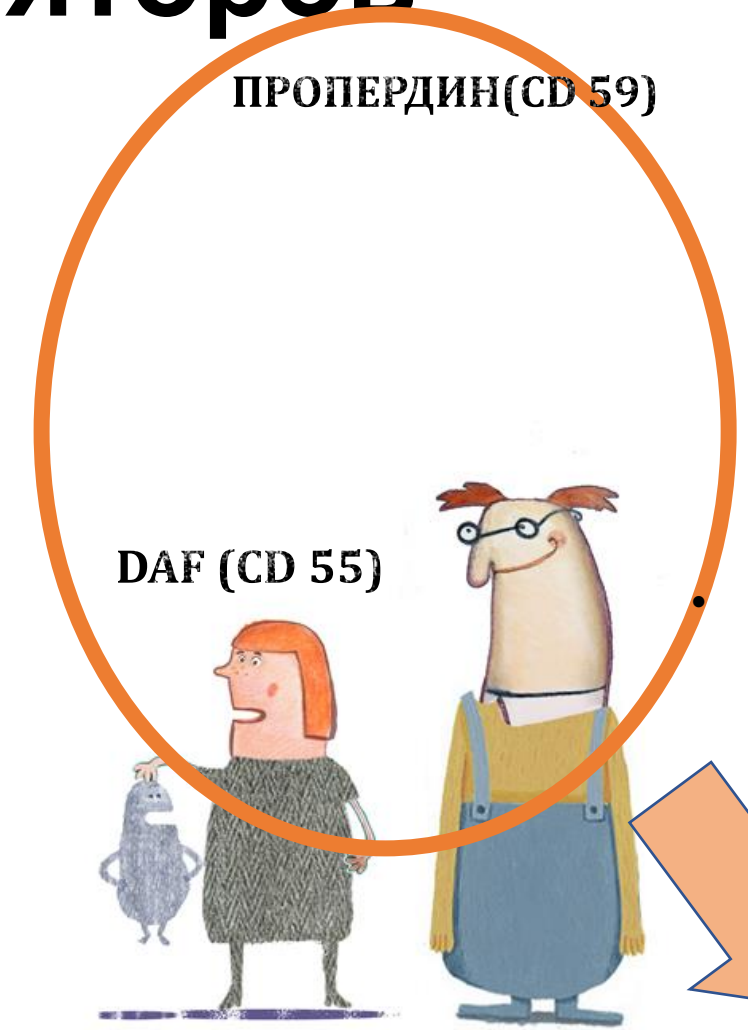

- Белки-регуляторы, прикрепленные к мембране эритроцитов

Пароксизмальная ночная гемоглобинурия

DAF- (CD55)

(DECAY-ACCELERATING FACTOR, ФАКТОР, УСКОРЯЮЩИЙ РАЗРУШЕНИЕ)

- представлен почти на всех мембранах клеток крови, эпителиальных клетках разных органов и эндотелиальных клетках сосудов.

- препятствует образованию С3-конвертазы и обеспечивает распад уже сформированной С3-конвертазы.

ПРОТЕКТИН (CD 59)

ингибирует мембраноатакующий комплекс

MCP – (CD46)

есть на большинстве
клеток крови (кроме эритроцитов),
эндотелиальных клетках, фибробластах , плаценте.

Обладает способностью связывать C3bи C4b (инактивировать).

МЕМБРАННЫЙ КОФАКТОРНЫЙ БЕЛОК

ФАКТОРЫ H , I



- Факторы H и I являются основными регуляторами альтернативного пути комплемента

Фактор I

Фактор H конкурирует с фактором B за взаимодействие с C3b.

Фактор I - один из главных регуляторных энзимов системы комплемента , расщепляющих активные фрагменты (C3b и C4b) в присутствии фактора H.

ОСЛОЖНЕНИЯ БЕРЕМЕННОСТИ

Неблагоприятные исходы беременности вносят значительный вклад в заболеваемость и смертность матери и ребенка.

- Выкидыш (до 15% подтвержденных беременностей)
- Преждевременные роды (4 - 18% *Morisaki et al., 2017*)
- Преэклампсия (до 6% *Ananth et al., 2013*)
- Летальность от гипертензивных осложнений беременности - 9% *(Creanga et al., 2015*)
- Отдаленные последствия – серьезные изменения качества жизни (сердечно-сосудистая, дыхательная системы) Lewandowski et al., 2014
- Причины – продолжают уточняться (роль системы комплемента)
- Лечение – только роды? (плацента)

БЕРЕМЕННОСТЬ – ФЕТАЛЬНЫЙ АЛЛОТРАНСПЛАНТАТ

Комплемент:

Защита матери,

Регуляция развития плода

(Kolev et.al., 2014)

Регуляция комплемента с ранних сроков беременности

с некоторой степенью активации комплемента в норме

Ряд осложнений беременности связаны

с чрезмерной или неадекватной

активацией комплемента.

ОСОБЕННОСТИ ИММУНОЛОГИИ БЕРЕМЕННОСТИ

- Успешная беременность требует состояния **материнской иммунной толерантности** для развития эмбриона
- Плод экспрессирует множество молекул **отцовского происхождения**, чуждых иммунной системе матери.
- Выживаемость плода во время беременности во многом зависит от способности ткани плода избегать распознавания и отторжения материнской иммунной системой.
- эмбриональные ткани являются полу-аллогенными

  и у матери обычно развиваются аллоантитела,

  плацента потенциально подвержена

  комплемент-опосредованной иммунной атаке.

НЕКОНТРОЛИРУЕМАЯ АКТИВАЦИЯ КОМПЛЕМЕНТА ПРЕДОТВРАЩАЕТСЯ ПРИ УСПЕШНОЙ БЕРЕМЕННОСТИ ТРЕМЯ РЕГУЛЯТОРНЫХ БЕЛКАМИ, ПРИСУТСТВУЮЩИМИ НА МЕМБРАНЕ ТРОФОБЛАСТА: DAF (CD55), MCP(CD46), CD59

- DAF и MCP, регулируют активацию C3 и C4 на поверхности клеток.
- DAF ингибирует сборку и ускоряет распад C3 конвертазы, которые активируют C3 и усиливают классический и альтернативный пути комплемента.
- MCP является кофактором Фактор I-опосредованной деградации и инактивации C3b и C4b.
- CD59 предотвращает сборку из C5b-9 МАК, блокируя концевые эффекторные функции комплемента .
- Уровни активированных компонентов комплемента зависят от относительных эффектов активаторов и их ингибиторов, DAF, MCP и CD59.
- Все три белка экспрессируются на трофобласте в контакте с материнской кровью и тканями, обеспечивая механизм для защиты плода от повреждений.

Нормальная беременность

- Наиболее изученный феномен – модуляция реакций Т-хелперов. При беременности «переключатель» на преимущественный Th2 тип иммунного ответа (гуморальный) с относительным подавлением реакций типа Th1 (клеточный). Что предположительно позволяет обеспечить толерантность к отцовским аллоантигенам плода. Но это упрощенная схема
- При нормальной беременности повышена активация комплемента (ключевая роль в защите от инфицирования)
- C3, C4 и общая гемолитическая активность (CH50) возрастает от 10% до 50% (иногда - незначительное увеличение расщепленных продуктов, таких как C3a).
- Гормональная регуляция биосинтеза ряда компонентов комплемента и рецепторов в репродуктивном тракте предполагает участие комплемента в нормальных репродуктивных процессах.
- фетальные ткани распознаются иммунными механизмами, что является триггером для фиксации комплемента. При избыточной активации комплемента или в отсутствие ингибиторов плод уязвим

Норма

- ранние (C1q и C4) и поздние компоненты (C5, C6 и C9) комплемента находятся в плаценте
- Повышение C3 – (Millar and Mills, 1972г)
- При нормальной беременности в 36-37 нед, концентрации C4d, C3a, SC5b-9, C3, C9 и фактора H были больше, чем у небеременных женщин, тогда как C1-INH была ниже. *Derzsy et al., 2010*
- Увеличение соотношения C4d / C4, отношения C3a / C3 и SC5b-9 свидетельствуют о повышении эффективности активации комплемента с помощью классического или лектинового пути при нормальной беременности без каких-либо существенных изменений в альтернативном пути (фрагменте Bb).

Комплемент и имплантация эмбриона

- Компоненты комплемента в основном синтезируется печенью, но также могут быть синтезированы локально в многих тканях, включая плаценту.

- Lokki и др., 2014) продемонстрировал C4BP -в синцитии или участках поврежденного синцитиотрофобласта и фактора H в строме ткани.
- Buurma (Buurma и др., 2012) четко документировал CD46, CD55 и CD59 в плаценте во время нормальной беременности. Более поздние исследования - распределение регуляторов комплемента CD46, CD55 и CD59 на синцитиотрофобласте, цитотрофобласте

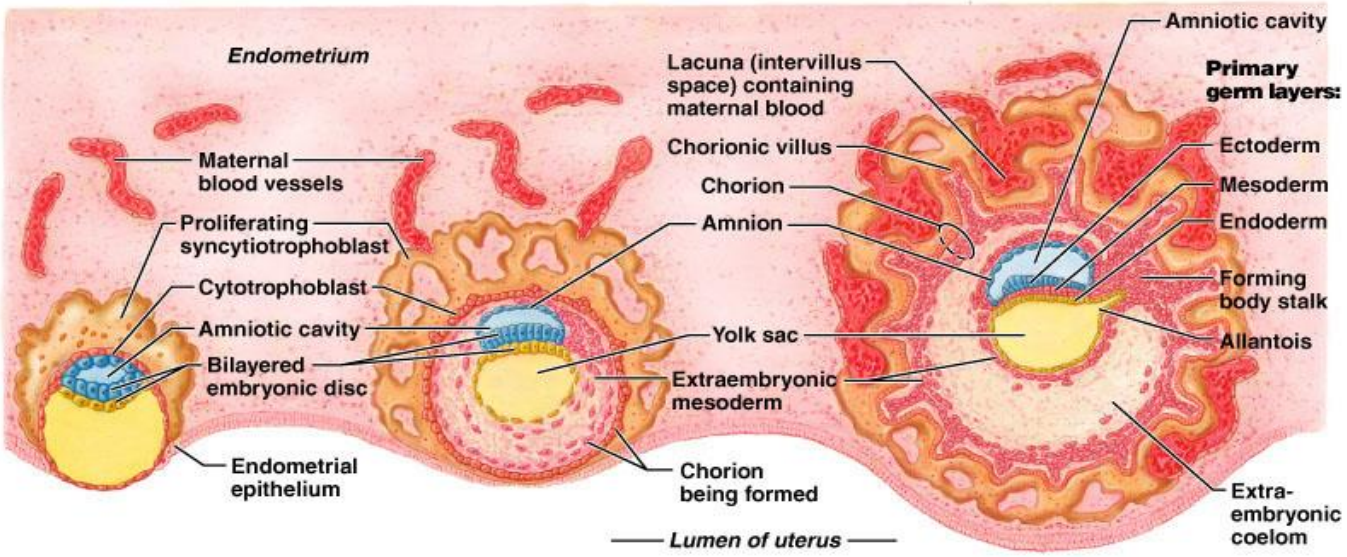

Copyright © 2004 Pearson Education, Inc., publishing as Benjamin Cummings.

Типы трофобласта и комплемент

Участие компонентов/ регуляторов комплемента в нормальном развитии плаценты и защите трофобласта от атаки материнского комплемента

J.Regal et al., 2015

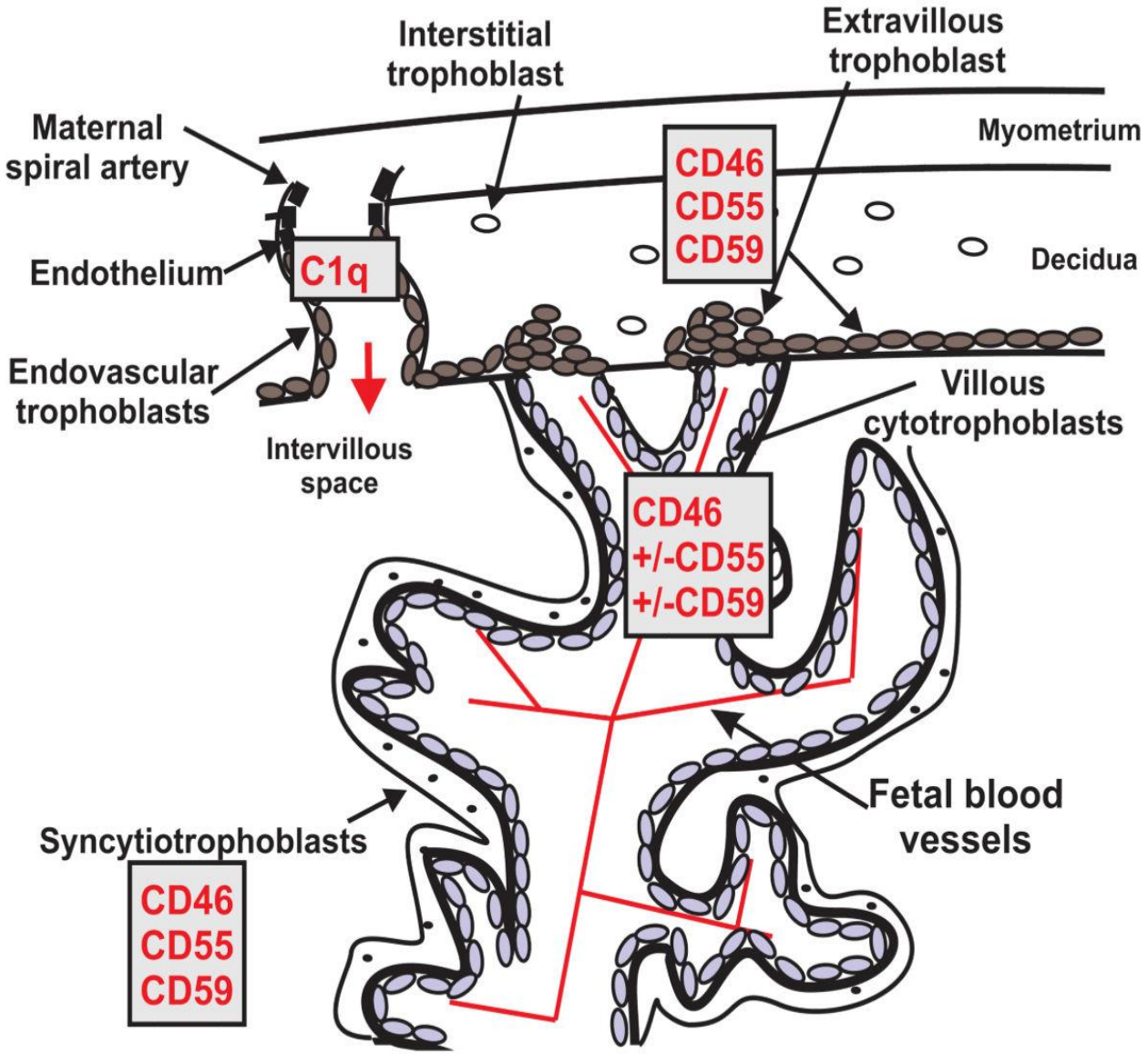

Предполагаемый механизм АФА – опосредованного воздействия на плод

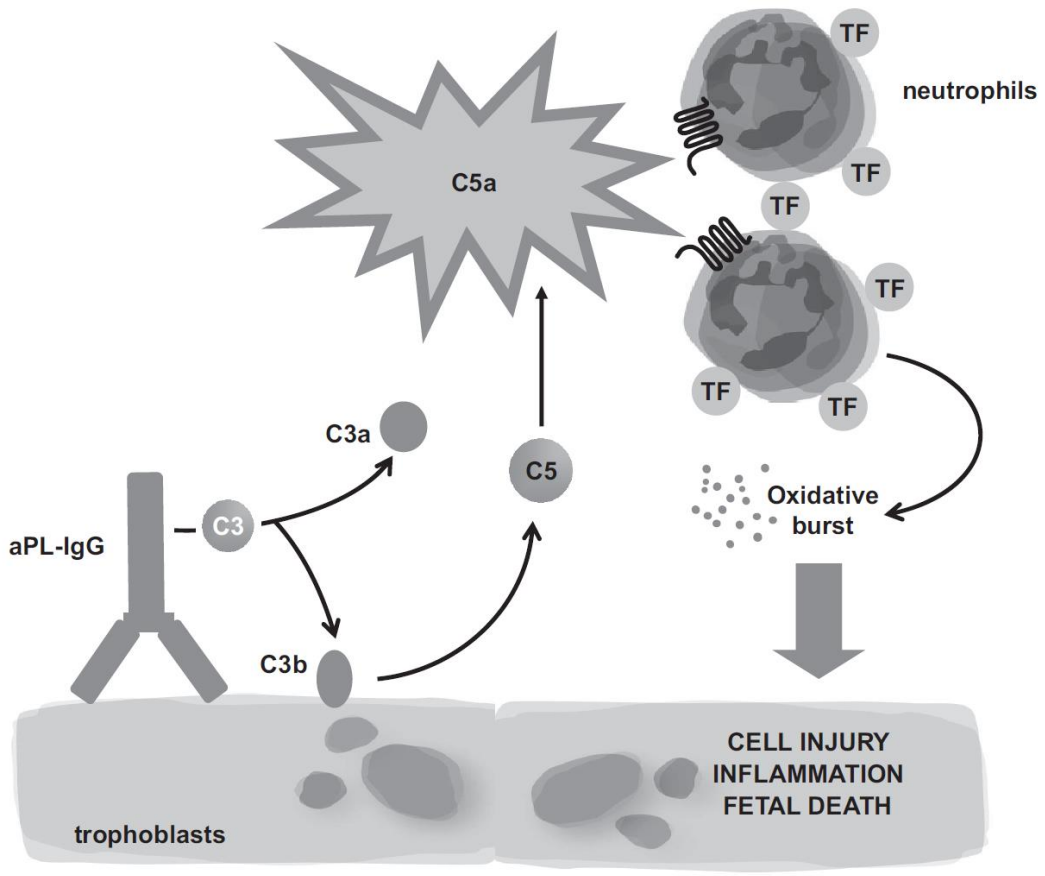

После связывания с трофобластом АФА активируют каскад комплемента- выработка C5a.
Как следствие C5a-C5aR взаимодействия- вовлекаются нейтрофилы, усиливается экспрессия тканевого фактора, который увеличивает активность нейтрофилов, что приводит к воспалению, децидуальному окислительному повреждению и гибели плода.

G.Girardi, 2008

Предполагаемый механизм антител-независимой потери плода

каскад комплемента активируется на границе

Кровотоков матери и плода.

C5a генерируется и активирует моноциты.

В результате C5a связывания с C5aR

Моноциты высвобождают sFlt-1 (sVEGFR-1),

Который связывается с VEGF и индуцирует

недостаточность ангиогенеза,

неадекватный плацентарный кровоток,

ограничение роста и гибель плода

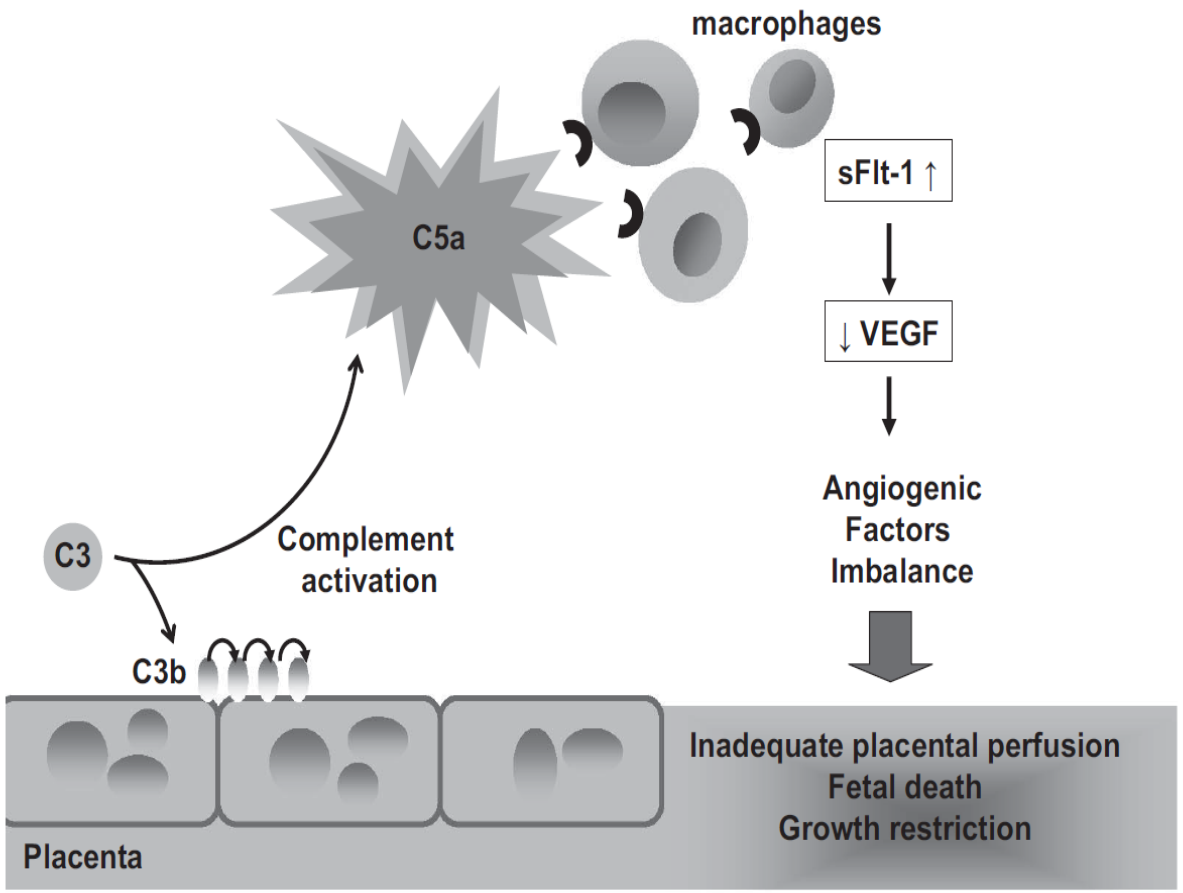

G.Girardi, 2008

Роль комплемента в различных заболеваниях

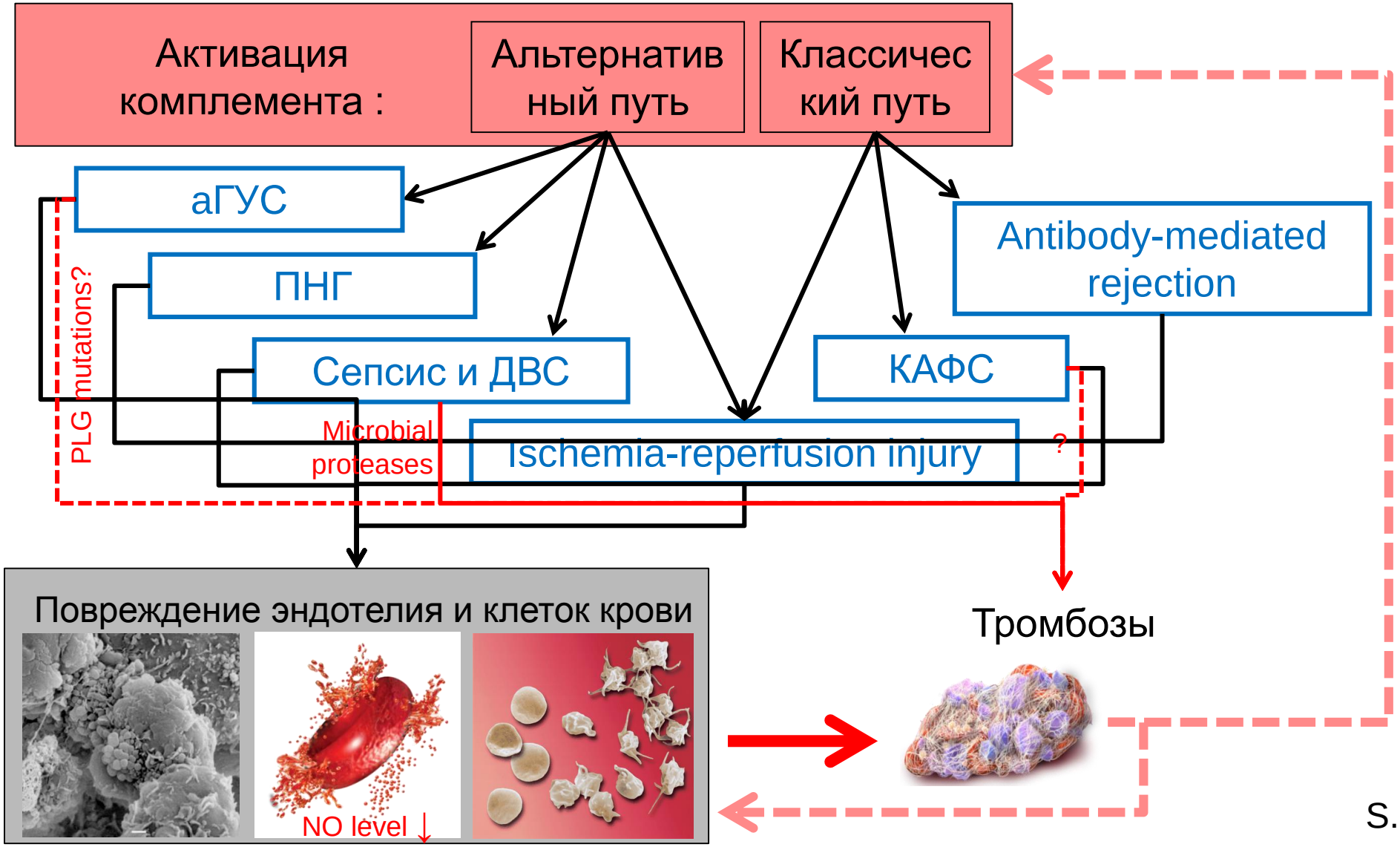

S. Jokiranta

Баланс «активация – регуляция» альтернативного пути комплемента

Регуляция > активация
→ Нет патологии

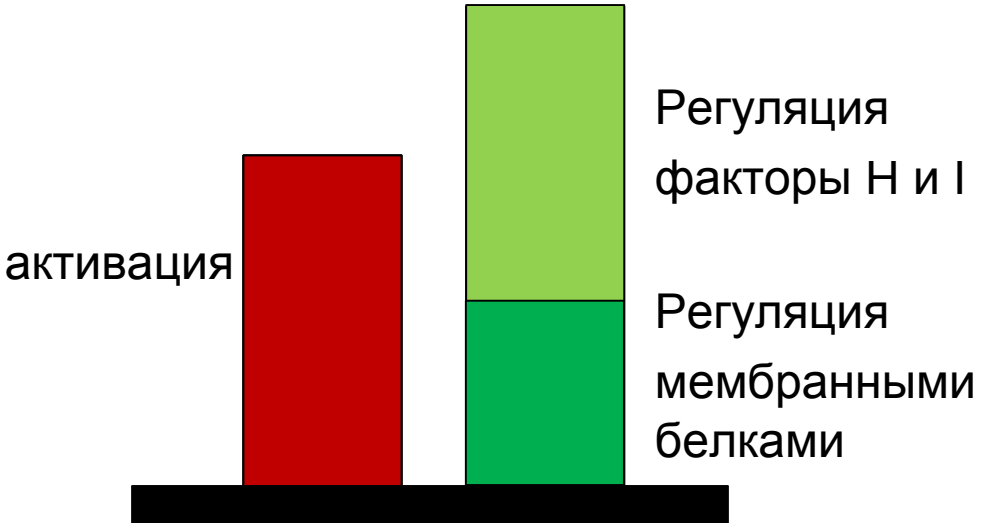

- Для активации альтернативного пути не нужен триггер, но различные активаторы (инфекция, тканевое повреждение, операция, беременность) могут усиливать его
- Естественные ингибиторы держат спонтанную активацию комплемента под контролем

S. Jokiranta

Слабая регуляция приводит к хронической неконтролируемой активации комплемента

Активация > регуляция

→ Повреждение органов

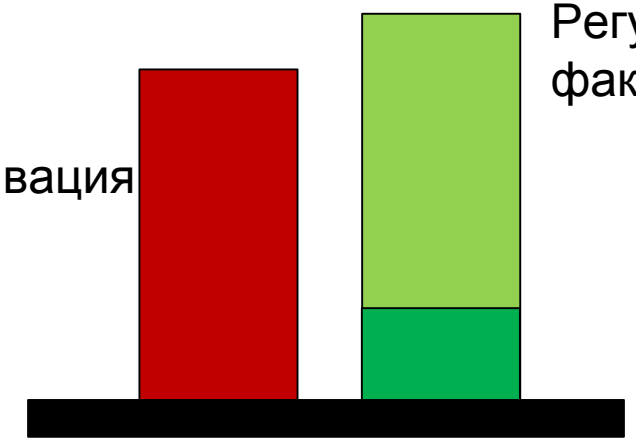

- Нарушение регуляции → **хронически неконтролируемый комплемент**
  - М.б. вызвано нарушением функции мембранных регуляторов или плазменных регуляторов (факторы H и I)

S. Jokiranta

Повышенная активация приводит к хронической неконтролируемой активации комплемента

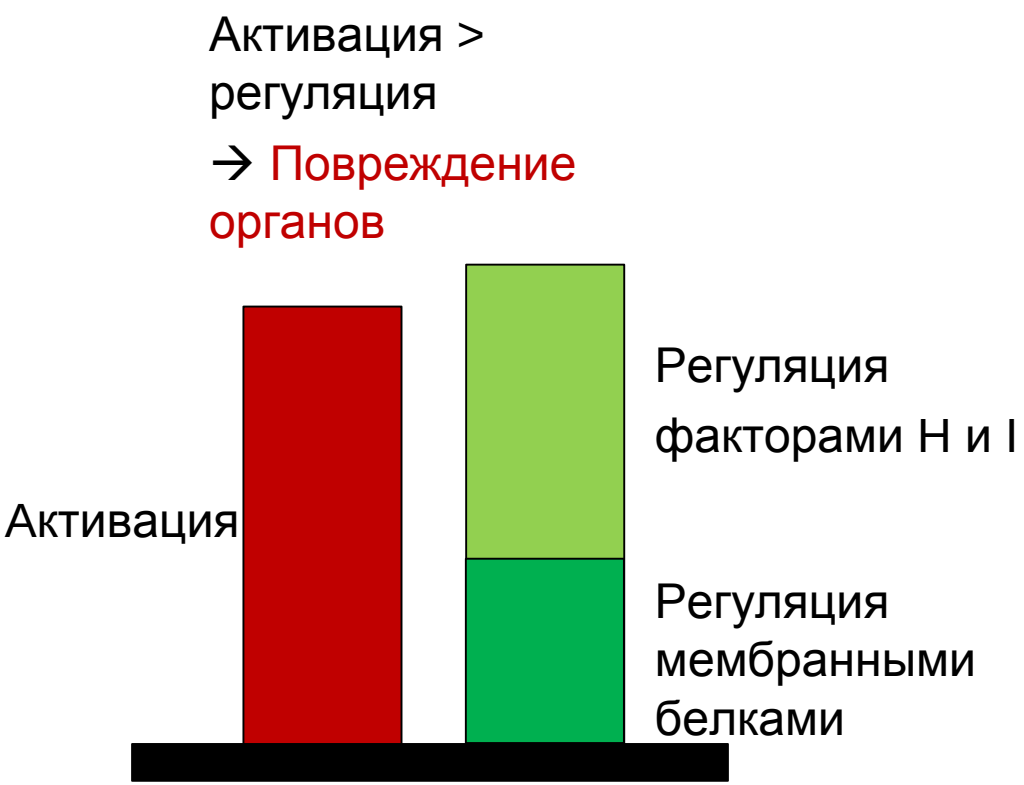

- Повышенная активация → хроническая неконтролируемая активация альтернативного пути
  - Может быть вызвана феноменом Усиление функции (мутации C3 или CFB)

S. Jokiranta

СКВ, АФС

- Формирование иммунных комплексов запускает активацию комплемента
- Риск повторных потерь беременности (<10 недель), необъяснимой смерти плода (> 10 недель), тяжелой преэклампсии или задержки развития плода <34 недель повышен при обоих заболеваниях
- СКВ часто связана с низким C3 и C4. Манифестация во время беременности часто характеризуются тяжелой артериальной гипертензией и протеинурией. Но преэклампсия не характеризуется низким C3 или C4 уровнем
- тяжелая преэклампсия и СКВ связаны с увеличением терминальной активации комплемента, измеренная с помощью плазмы и мочи биомаркеров C5a и SC5b-9 (Burwick и др, 2013)

Пароксизмальная ночная гемоглобинурия
1928-1931 Strübing-Marchiafava-Micheli Syndrome

приобретенное клональное заболевание, характеризующееся:

- Хроническим внутрисосудистым гемолизом
- Высоким риском развития тромбозов
- **Поражением почек**
- Частым «наслоением» на апластическую анемию

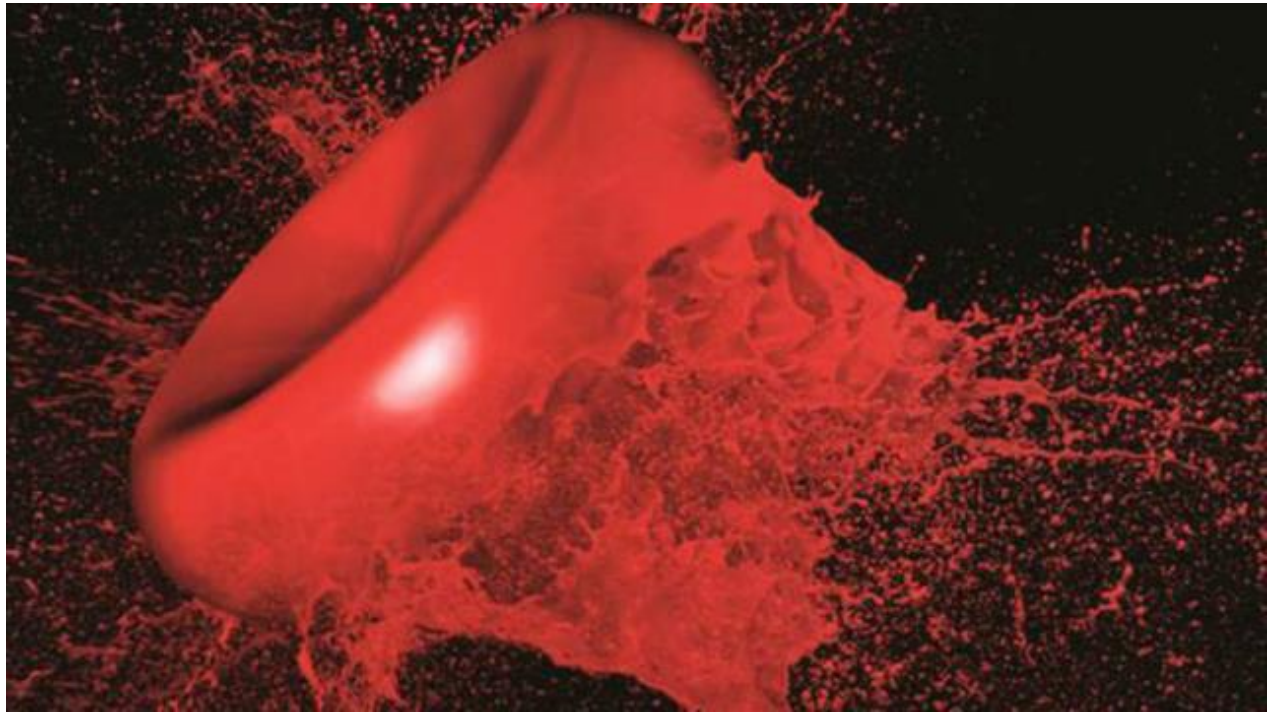

ACUTE HEMOLYTIC (LEDERER'S?) ANEMIA*

Report of a Case

Thomas H. McGavack, M.D.†

New York City

THE syndrome of acute hemolytic anemia described by Lederer in 1925[1] has become a distinct clinical entity, characterized by its occurrence in patients under thirty, the absence of any familial blood dyscrasia, a sudden onset, high fever, a rapidly appearing severe macrocytic anemia with reticulocytosis, marked leukocytosis, negative blood cultures, and often complete remission following a single transfusion. The present report deals with a case varying in certain major respects from the above picture, particularly in its complete failure to respond to repeated transfusions.

Case Report

A. J. (No. D345-37), a 17-year-old girl, was admitted to the hospital on January 16, 1937, complaining of weakness and pain in the left upper quadrant of the abdomen. She stated that she had been well until December 24, 1936, when she developed an upper-respiratory infection, associated with fever, mild coryza, sore throat, generalized aching, non-productive cough and weakness. Except for the weakness, these symptoms all disappeared in a few days. On January 5, 1937, there had been a return of the fever, associated with a dull, pancranial headache and followed in 24 hours by deep jaundice and clay-colored stools. On January 11, 1937, the patient became conscious of a large, painful tender mass, rapidly increasing in size, in the left upper quadrant of the abdomen. Associated with it were a septic type of temperature with profuse night sweats and remissions around 4 a. m., increasing pallor, weakness and episodes of epistaxis. The past history included occasional mild attacks of tonsillitis, but was otherwise negative.

Physical examination on admission revealed a very thin, markedly anemic, prostrated, white girl, with a pulse of 120, respirations 24 and temperature 102.6°F. The skin presented a waxy pallor and a lemon-yellow tint. The scleras were jaundiced. All mucous membranes were extremely pale; no petechiae were noted. The anterior cervical lymph nodes were slightly enlarged. The heart was enlarged to the left, with the apex impulse visible and palpable 2 cm. to the left of the midclavicular line in the 5th intercostal interspace. The 1st sound was shortened. The rhythm was fetal in type. There was a soft, blowing systolic murmur heard over the entire precordium, with its point of maximum intensity to the left of the sternum in the 3rd intercostal interspace. The blood pressure was 120/70. A tender mass was palpable in the left upper quadrant of the abdomen, extending downward from beneath the subcostal margin to within 1 cm. of the umbilical level, and medially to about 2 cm. from the midline. The liver edge was felt 2 fingerbreadths below the right costal margin. It was soft, smooth and non-tender. There was no ascites.

The blood (Table 1) showed a hemoglobin of 22 per cent, a red-cell count of 1,160,000, a color index of 1.0 and a white-cell count of 7600. The differential count revealed 72 per cent polymorphonuclear neutrophils, 16 per cent being immature forms, 1 per cent eosinophils, 23 per cent lymphocytes, 3 per cent monocytes and 1 per cent Rieder cells. There were 140,000 platelets per cubic millimeter. Many microcytes and macrocytes were present in the stained smears. Marked anisocytosis and moderate poikilocytosis and polychromatophilia were noted. In the fragility test hemolysis began at 0.44 and was complete at 0.36. The icteric index was 32.6. A very faint van den Bergh reaction of the delayed direct type was found. Urinalysis revealed a dark, amber-colored urine of pH 5.8 and specific gravity 1.015; albumin, sugar, acetone, diacetic acid and indican were absent; the sediment contained a very few hyaline casts, and a few squamous and cuboidal epithelial cells. None of several blood cultures yielded any growth at the end of 72 hours. The feces were negative for occult blood and for parasites or their ova. Blood Wassermann and Kahn tests were negative with cholesterolized and alcoholic antigens. The sedimentation rate was 35 mm. in 15 minutes, and 42 mm. in 1 hour (cell volume, 15 per cent). Bone-marrow blood taken on April 15, showed a differential count as noted in Table 1. Blood typing revealed a Group O response. It is significant that neither agglutination nor hemolysis appeared in cross-matching the patient's serum and the cells of ten donors from this group.

The patient ran a moderate temperature, varying from 99.6 to 104°F. rectally throughout the first 63 days of her hospital stay. The spleen remained approximately the same size as on admission until it was removed on February 3 to relieve the symptoms of oozing gums and low platelet count. The spleen measured 20 by 11 by 10 cm. and weighed 900 gm. Five very large infarcts and a number of small ones were present. One of the large infarcts involved the entire depth of the spleen. The pathologist's (Dr. W. E. Youland) report was, in part, as follows:

> On microscopic section, the outstanding pathologic features are a primary hypertrophy and hypermitosis of fibroblasts, lymphoid cells, endothelial cells and myeloid cells, including a considerable admixture of eosinophilic myelocytes. There are also small and large mononuclear cells with deeply stained nuclei. Some of these mononuclear cells resembled the transitional cells of the blood; others resembled large plasma cells. A few are mononuclear with abundant eosinophilic granules in their cytoplasm. There are many mitotic figures among these cells.

Dameshek[2] considers these latter cells identical with the type he[3] has previously described as the erythrogone.

Cultures of the spleen, both aerobic and anaerobic, failed to show any growth during a 2-week period of observation. Wherever splenic material had touched blood-agar slants and plates, hemolysis rapidly occurred. Such hemolytic activity was demonstrable against the patient's own cells and those of Groups O, A and B. No tests were made with specimens of blood from Group AB. A speci-

*From the Department of Medicine, New York Medical College, and the Medical Service, Flower-Fifth Avenue Hospital.

†Associate professor of medicine, New York Medical College; visiting physician, Flower-Fifth Avenue Hospital.

- Очень редкое заболевание
- Выявляют гематологи
- Мы таких больных не встретим

ПНГ и общие проблемы редких болезней

- Задержка с установлением диагноза (**время до установления диагноза может составлять 10 и более лет)**
- Ошибочные диагнозы (часто многократные)
- Сложное движение пациента по различным специалистам и центрам до диагноза
- Проблемы междисциплинарной преемственности

Клинические проявления ПНГ

Клинические признаки и симптомы	Частота (%)
Тромбозы	39%[1]
Одышка	66%[2]
Легочная гипертензия	47%[3]
Хроническая почечная недостаточность	65%[4]
Боли в животе	57%[2]
Анемия	до 100%[5]
Слабость, нарушение качества жизни	96%[2]
Гемоглобинурия	26%[6]
Дисфагия	41%[2]
Эректильная дисфункция	47%[2]

1. Hillmen P et al. N Engl J Med 1995;333:1253-8;
2. Meyers G et al. Blood (ASH Annual Meeting Abstracts) 2007;110:abs 3683;
3. Hill A et al. Br J Haematol 2010;149:414-25; 4. Hillmen P et al. Am J Hematol 2010;85:553-9;
5. Luzzatto L, Gianfaldoni G. Int J Hematol 2006;84:104-12; 6. Parker C et al. Blood 2005;106:3699-709

Особенности заболевания

- Распространенность: **15.9/миллион**[1]
- Средний возраст пациентов при постановке диагноза — **30 лет**[2,3]
- **35% пациентов с ПНГ погибают в течение 5 лет** после постановки диагноза, несмотря на поддерживающую терапию[4]
- **Прогрессирующее заболевание:** характеризуется хроническим, комплемент-опосредованным гемолизом[2-4]

Выживаемость пациентов с момента постановки диагноза (80 пациентов с ПНГ[4])

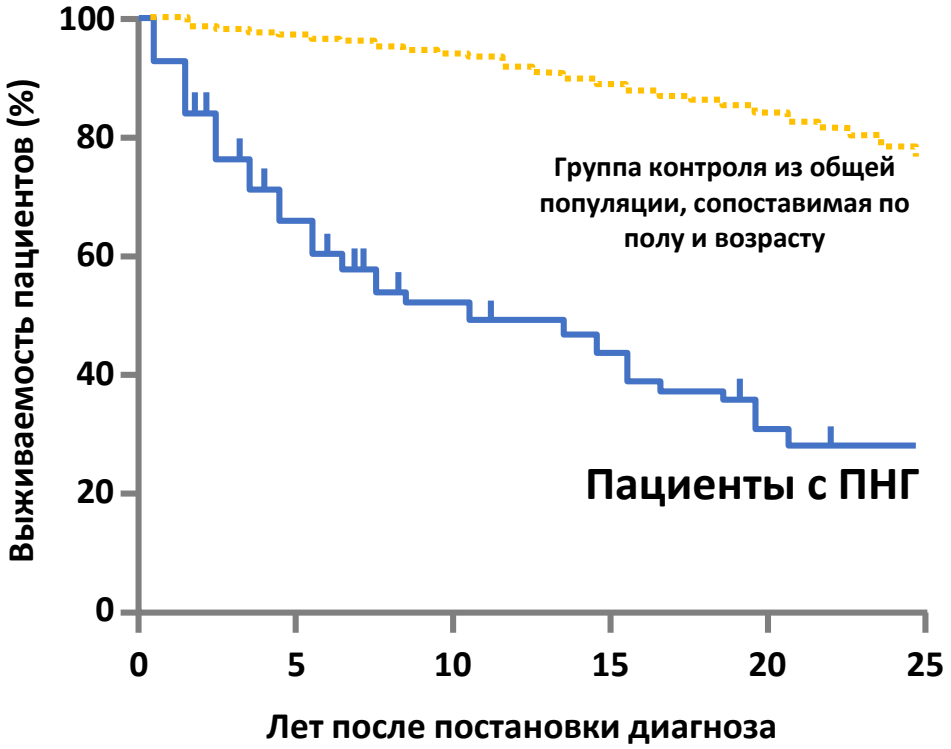

References: 1. Hill A et al. *Blood*. 2006;108:290a. Abstract 985. **2.** Nishimura JI et al. *Medicine*. 2004;83:193-207. **3.** Socié G et al. *Lancet*. 1996;348:573-577. **4.** Hillmen P et al. *N Engl J Med*. 1995;333:1253-1258.

ПНГ характеризуется хронической неконтролируемой активацией комплемента

- **Причина** - приобретенная мутация гена *PIG-A*, при которой клетки крови утрачивают с поверхности мембран белки-регуляторы комплемента (CD55 и CD59)[1-4]
- **Утрата белков-регуляторов** с поверхности клеток приводит к хронической неконтролируемой активации комплемента и гемолизу[1]
- **Последствия** хронической дисфункции системы комплемента:
  - Тромбозы[5]
  - Поражение органов-мишеней[1,6]
  - Высокая смертность[1,7]

References: 1. Brodsky R. Paroxysmal nocturnal hemoglobinuria. In: Hoffman R et al, eds. *Hematology---Basic Principles and Practices*. 4th edition. Philadelphia, PA: Elsevier Churchill Livingstone; 2005:419-427. **2.** Rosse WF et al. *Hematology* (Am Soc Hematol Educ Program). 2004:48-62. **3.** Wiedmer T et al. *Blood*. 1993;82:1192-1196. **4.** Rother RP et al. *JAMA*. 2005;293:1653-1662. **5.** Hillmen P et al. *Blood*. 2007;110:4123-4128. **6.** Hillmen P et al. *Am J Hematol*. 2010;85:553-559. **7.** Hillmen P et al. *N Engl J Med*. 1995;333:1253-1258.

Утрата регуляторных белков на мембране повышает уязвимость клеток к атаке комплемента

Мутация PIG-A приводит к утрате GPI-якоря, при помощи которого белки-ингибиторы удерживаются на поверхности клеток

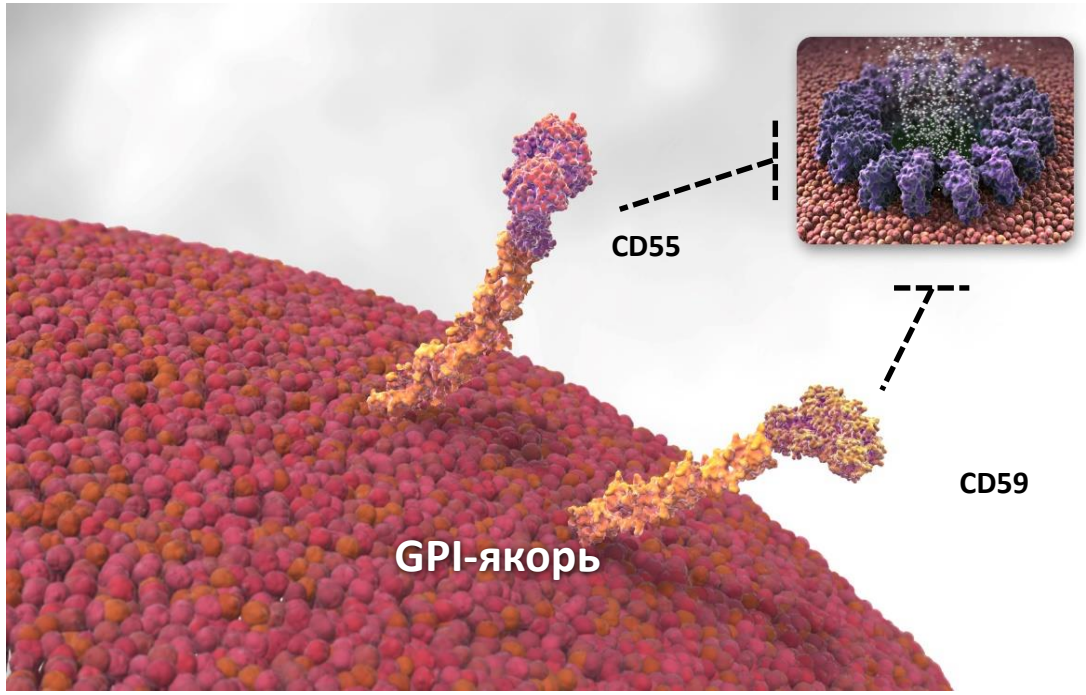

CD55 и CD59 препятствуют формированию МАК на мембране клеток

Клетки клона ПНГ характеризуются дефицитом защитных белков, которым необходим GPI-якорь для прикрепления к клеточной мембране[1]

References: 1. Borowitz MJ *et al. Cytometry B Clin Cytom*. 2010;78:211–230.

Неконтролируемая активация комплемента



Утрата с поверхности клеток белков-регуляторов

снижает устойчивость ПНГ-клеток к воздействию системы комплемента и приводит к формированию мембраноатакующего комплекса

Мембрано - атакующий комплекс (МАК)

ПНГ-эритроцит под электронным микроскопом

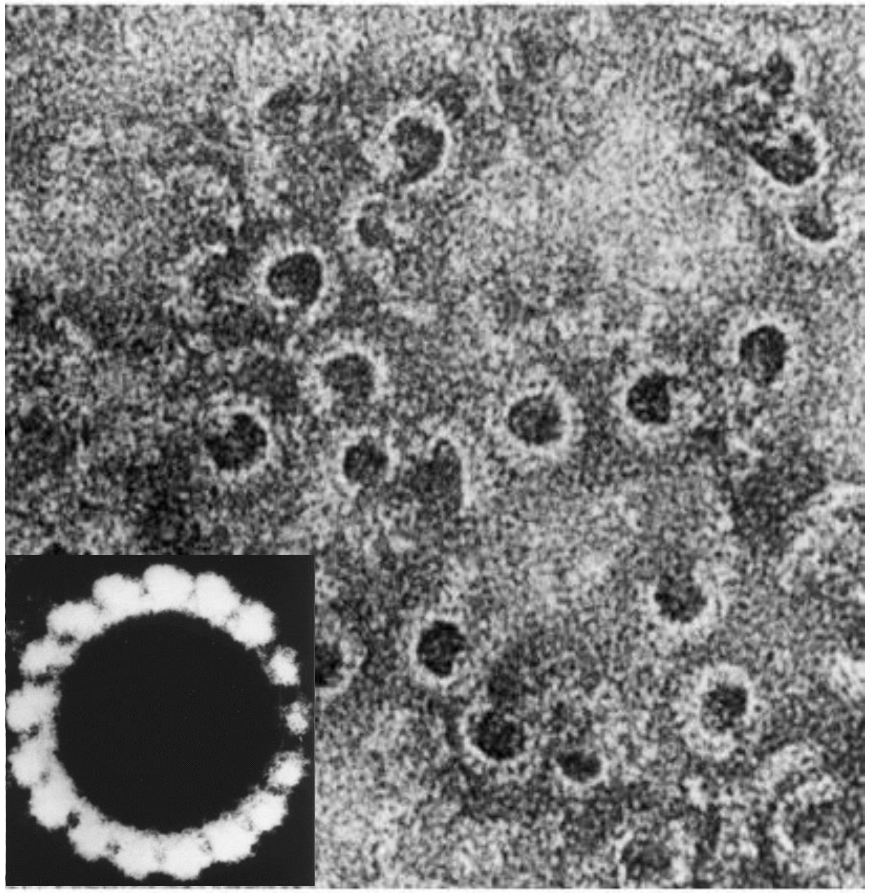

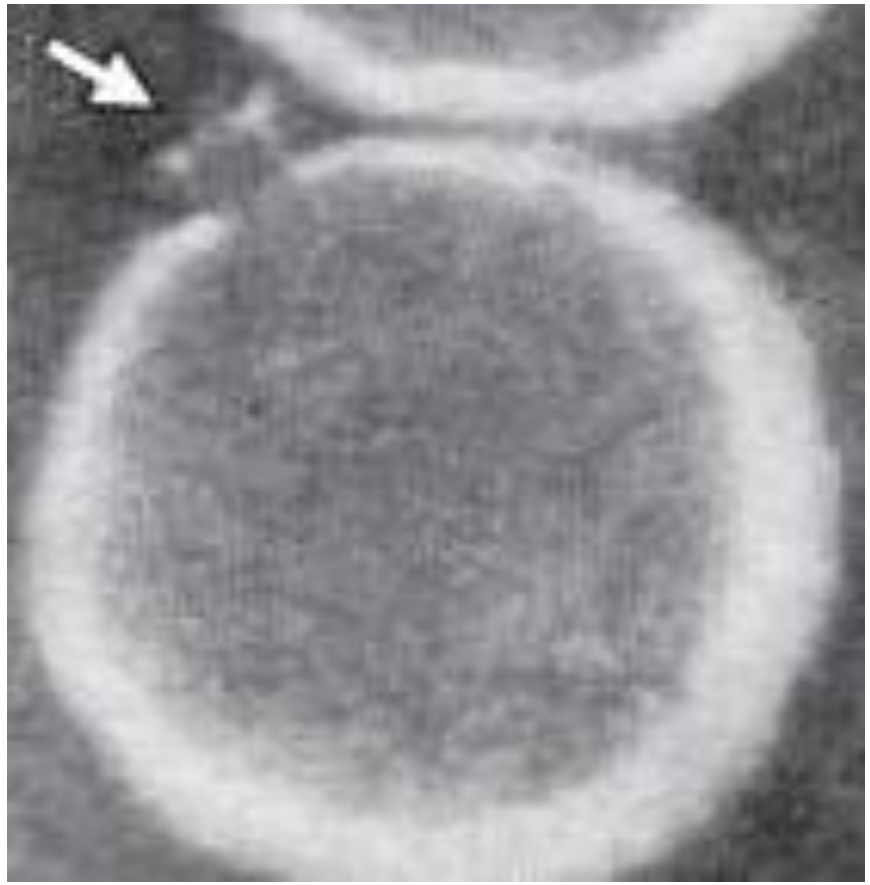

Поражение почек при ПНГ

Образование гемоглобиновых слепков в канальцах → Повреждение, отек эпителиоцитов → **гемоглобинурийный канальцевый некроз**

Гемоглобинурия

→ реабсорбции гемоглобина в проксимальных канальцах → **гемосидероз**

→ **тромбозы сосудов почечного русла**

→ Дефицит NO → вазоконстрикция афферентной артериолы → **прогрессирующая почечная ишемия**

Röth A, Dührsen U. Paroxysmal nocturnal hemoglobinuria. *Dtsch Arztebl*. 2007;104:192-19751

Посттромботический стеноз почечных артерий у пациентов с приобретенной тромбофилией

Patients (n=77)	Patients with no RAS (n=57)	Patients with RAS (n=20)
Primary APS	9	4
Secondary APS	48	16
Median age (years)	45	43
Mean systolic BP (mm H	160	155
Mean diastolic BP (mm H	100	104
Median creatinine (μmol/l)	184	185
Diabetes	1	2
Smoking		1
Steroids (predn		10
Hyperlipidaemia	10	2
Obesity/overweight	2	1
Nephritic/nephrotic syndrome	11	2
Past thrombotic events (arterial/venous)	55	18
Pregnancy related morbidity	41	4

APS, antiphospholipid syndrome; RAS, renal artery stenosis.

26%-стеноз почечной артерии

Пациенты с АФС

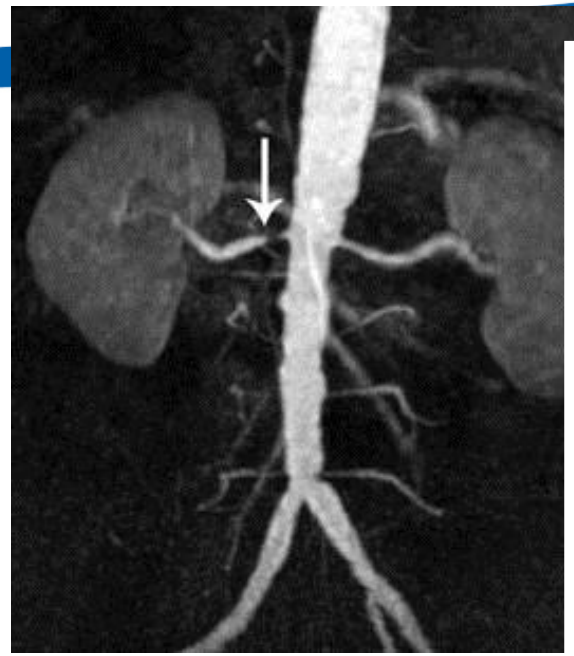

The Kidneys in Paroxysmal Nocturnal Hemoglobinuria

By Douglas A. Clark, Stephen A. Butler, Victor Braren, Robert C. Hartmann, and David E. Jenkins, Jr.

Long-term study of 21 PNH patients revealed an unexpectedly high incidence of functional and anatomic renal abnormalities. Most patients demonstrated varying degrees of hematuria and proteinuria distinct from hemoglobinuria. Evaluation of renal function revealed hyposthenuria, abnormal tubular function, and declining creatinine clearance. Radiologically these patients had enlarged kidneys, cortical infarcts, cortical thinning, and papillary necrosis which were confirmed by autopsy studies. Hypertension developed in eight patients. Urinary tract infection was uncommon. The renal findings bear striking similarity to those of sickle cell anemia. Contrary to the usual opinion, our studies clearly showed evidence of widespread renal pathology in PNH most likely due to repeated microvascular thrombosis similar to the venous thrombosis involving other organs in this disorder.

PAROXYSMAL nocturnal hemoglobinuria (PNH) is a rare, acquired hemolytic disorder of unknown etiology characterized by two major clinical features: chronic intravascular hemolysis with episodes of gross hemoglobinuria and diffuse venous thrombosis. The clinical course of any individual patient with PNH cannot be predicted and may vary from severe hemolysis and thrombosis to years of relative quiescence.[1-3] Factors reported as precipitating hemolysis include infections, reactions to drugs and immunizations, and exercise, but frequently the cause remains unknown.

Venous thrombosis is a common problem in patients with PNH and is the leading cause of death in most reports.[4] At autopsy venous thromboses have been reported in virtually all organs and vascular beds. Progressive diffuse hepatic venous thrombosis (HVT) i.e.,

This report is a review of the renal status of 21 patients followed at Vanderbilt University Hospital from 1957 until the present. Contrary to the usual opinion, our studies clearly show evidence of widespread renal pathology in PNH most likely due to repeated episodes of microvascular thrombosis, similar to the venous thromboses involving other organs in this disorder.

MATERIALS AND METHODS

The diagnosis of PNH was confirmed using the acid hemolysis test[2] and the sucrose hemolysis test.[15] The case numbers are the same as in previous publications.[3,4,13,14] Age at the time of diagnosis ranged from 14–67 yr. Time of diagnosis was arbitrarily set at the onset of gross hemoglobinuria. (Case 12 never had gross hemoglobinuria, and onset in her was timed from the discovery of positive serologic tests for PNH.) There are 12 females (5 dead) and 9 males (5 dead). Of the patients who died, 7 were autopsied.

9/21 –кортикальный инфаркт

- Sangle S.R. et al Renal artery stenosis in the antiphospholipid syndrome and hypertension . Ann Rheum Dis, Oct 2003; 62: 999 - 1002.
- ClarkDA , ButlerSA et al The kidneys in paroxysmal nocturnal hemoglobinuria Blood 1981 57:83-89

Выявление различных признаков поражения почек по данным различных исследований

- снижение СКФ менее 60 мл/мин, стойкие изменения мочевого осадка-клинические признаки ХБП 64%
- Гемосидероз почек по данным МРТ-80%
- Морфологические изменения при биопсии или посмертном гистологическом исследовании-100%

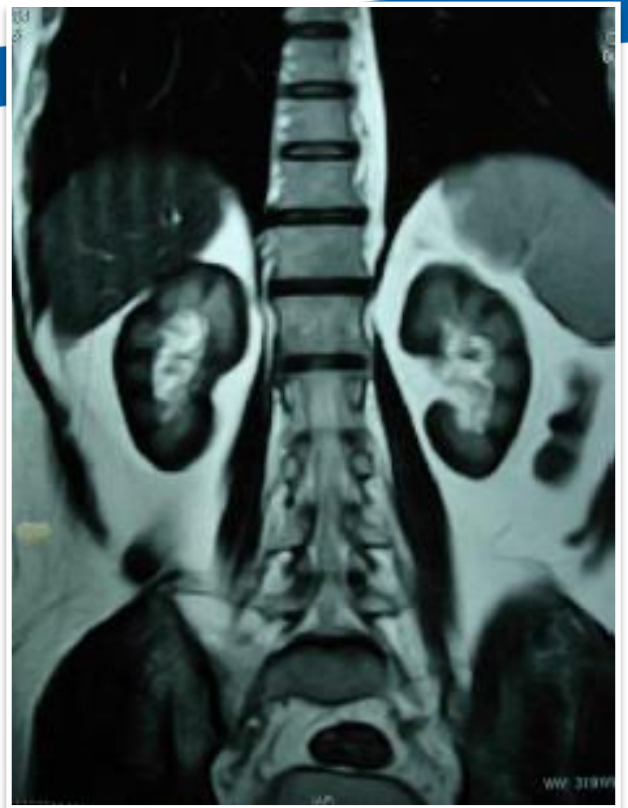

Mathieu D, Rahmouni A, Villeneuve P, et al. Impact of magnetic resonance imaging on the diagnosis of abdominal complications of paroxysmal nocturnal hemoglobinuria. Blood 1995;85:3283–3288., Mulopulos GP, Turner DA, Schwartz MM, et al. MRI of the kidneys in paroxysmal nocturnal hemoglobinuria. AJR Am J Roentgenol 1986;146:51–52., Nguyen JS, Marinopoulos SS, Ashar BH, Flynn JA. Clinical problem-solving. More than meets the eye. N Engl J Med 2006;355:1048–1052., Rimola J, Martin J, Puig J, et al. The kidney in paroxysmal nocturnal haemoglobinuria: MRI findings. Br J Radiol 2004;77:953–956., Suzukawa K, Ninomiya H, Mitsuhashi S, et al. Demonstration of the deposition of hemosiderin in the kidneys of patients with paroxysmal nocturnal hemoglobinuria by magnetic resonance imaging. Intern Med 1993;32:686–690., Clark DA, Butler SA, Braren V, et al. The kidneys in paroxysmal nocturnal hemoglobinuria. Blood 1981;57:83–89,Tanaka YO, Anno I, Itai Y, Abe T. Paroxysmal nocturnal hemoglobinuria: MR findings. J Comput Assist Tomogr 1993;17:749–753.,Zachee P, Henckens M, Van DB, et al. Chronic renal failure due to renal hemosiderosis in a patient with paroxysmal nocturnal hemoglobinuria. Clin Nephrol 1993;39:28–31., Jose MD, Lynn KL. Acute renal failure in a patient with paroxysmal nocturnal hemoglobinuria. Clin Nephrol 2001;56:172–174, Hill A, Reid SA, Rother RP, et al. High definition contrast-enhanced MR imaging in paroxysmal nocturnal hemoglobinuria (PNH) suggests a high frequency of subclinical thrombosis. Blood 2006:108.]. It may be due to NO depletion leading to arterial constriction but also chronic hemosiderosis and microvascular thrombosisRoubidoux MA. MR of the kidneys, liver, and spleen in paroxysmal nocturnal hemoglobinuria. Abdom Imaging. 1994;19:168-173

Поражение почек при ПНГ

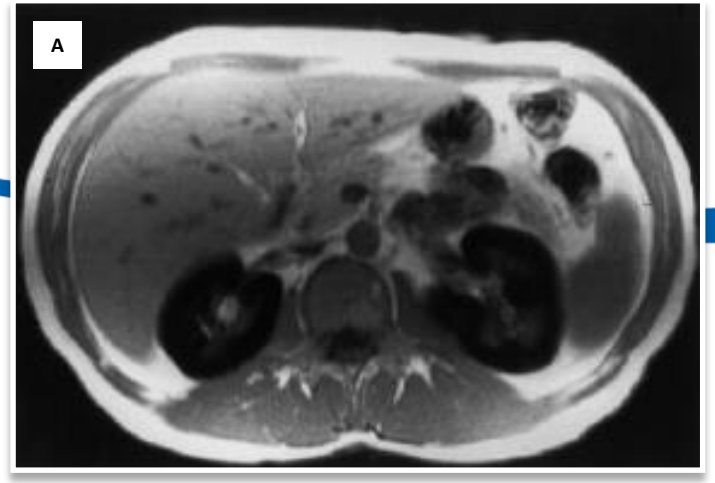

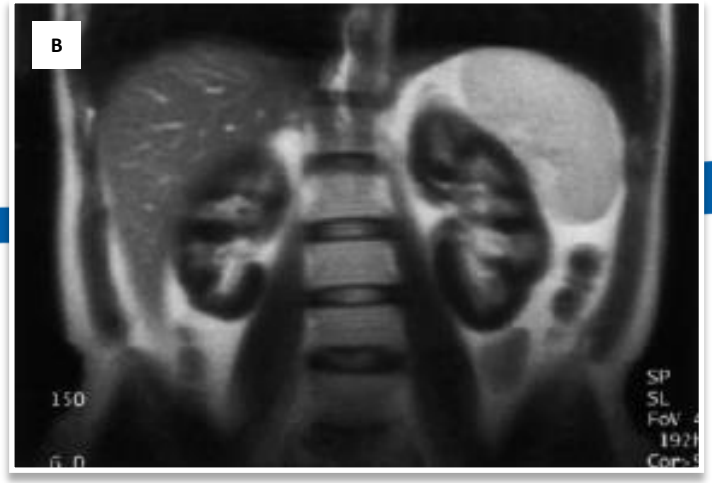

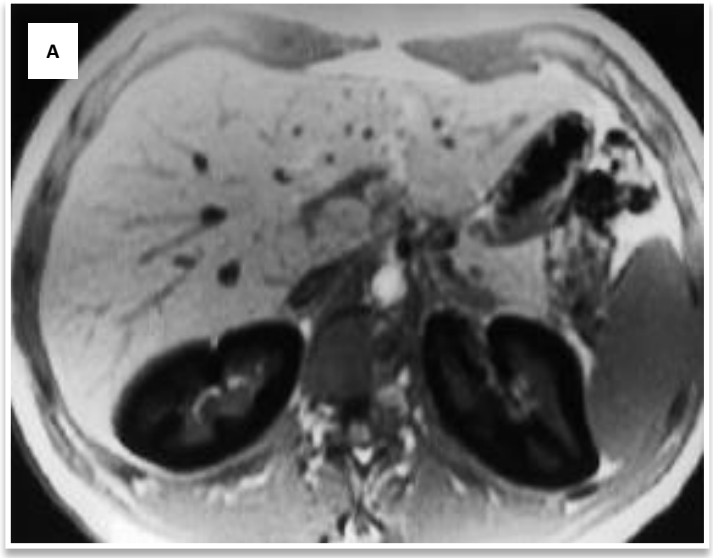

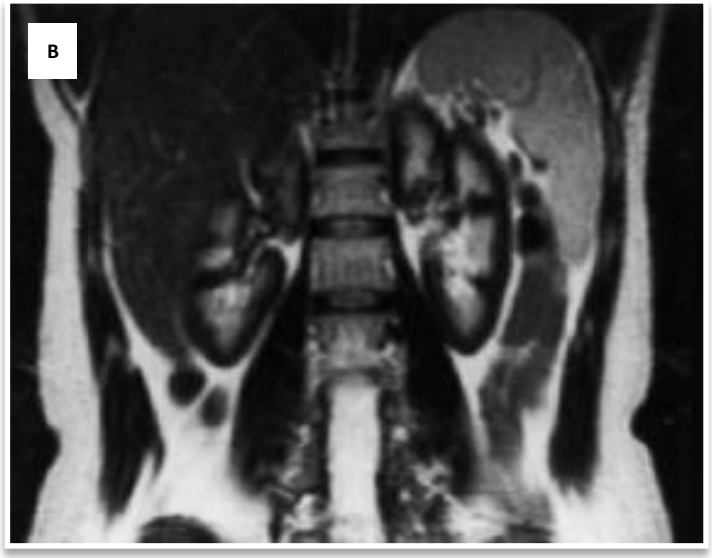

Гемосидероз

- КТ-чувствительность 63%, специфичность 96%
- МРТ-чувствительность и специфичность-около 100%

M.Queiroz-Andrade et al MR Imaging Findings of Iron Overload RadioGraphics 2009; 29:1575–1589

Nair RK, Khaira A, Sharma A, et al. Spectrum of renal involvement in paroxysmal nocturnal hemoglobinuria: report of three cases and a brief review of the literature. *Int Urol Nephrol*. 2008;40:471-475.)

Roubidoux MA. MR of the kidneys, liver, and spleen in paroxysmal nocturnal hemoglobinuria. *Abdom Imaging*. 1994;19:168-173.)

Современная концепция патогенеза аГУС – комплемент-опосредованной ТМА

Предрасполагающие факторы



Комплемент-активирующие факторы

- Инфекции
- беременность
- лекарства
- хирургические вмешательства
- трансплантация

Неконтролируемая активация комплемента

- ✓ Агрегация тромбоцитов
- ✓ Повреждение эндотелиоцитов

ЭНДОТЕЛИЙ





ТРОМБИН

ПРОТРОМБИН

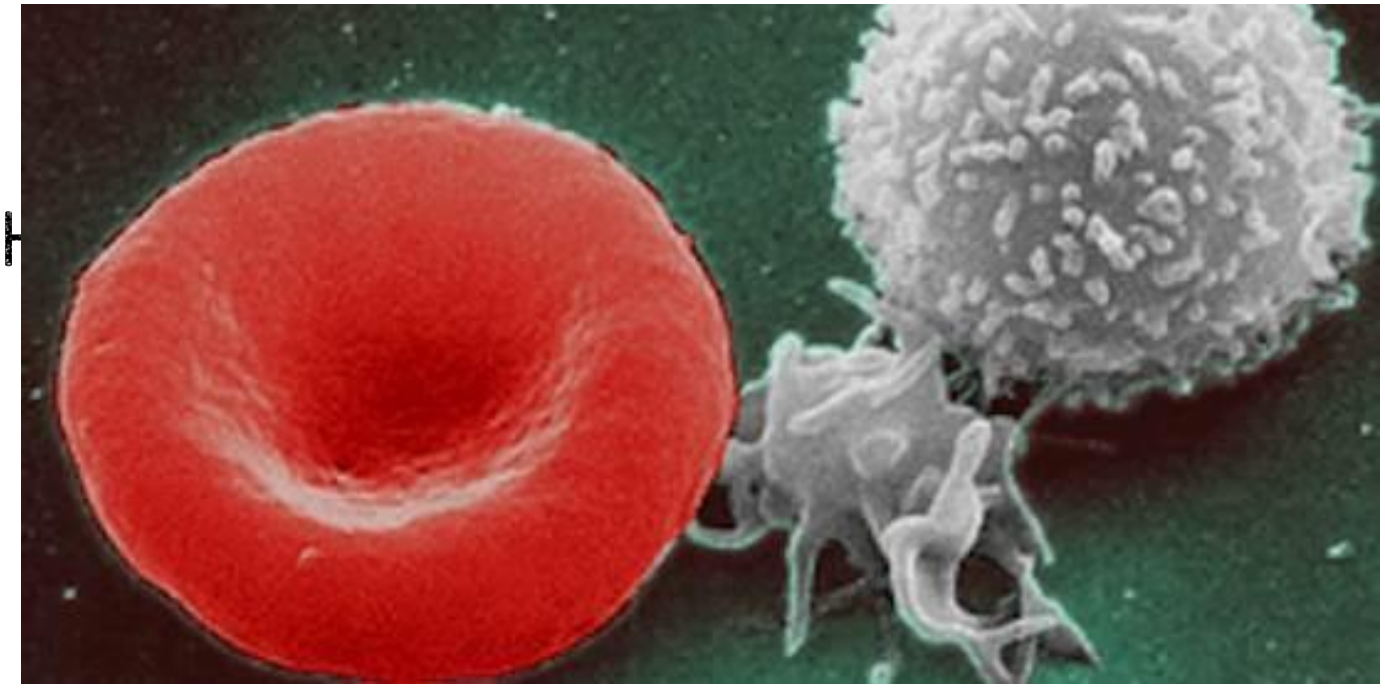

TMA vs ДВС или +ДВС?

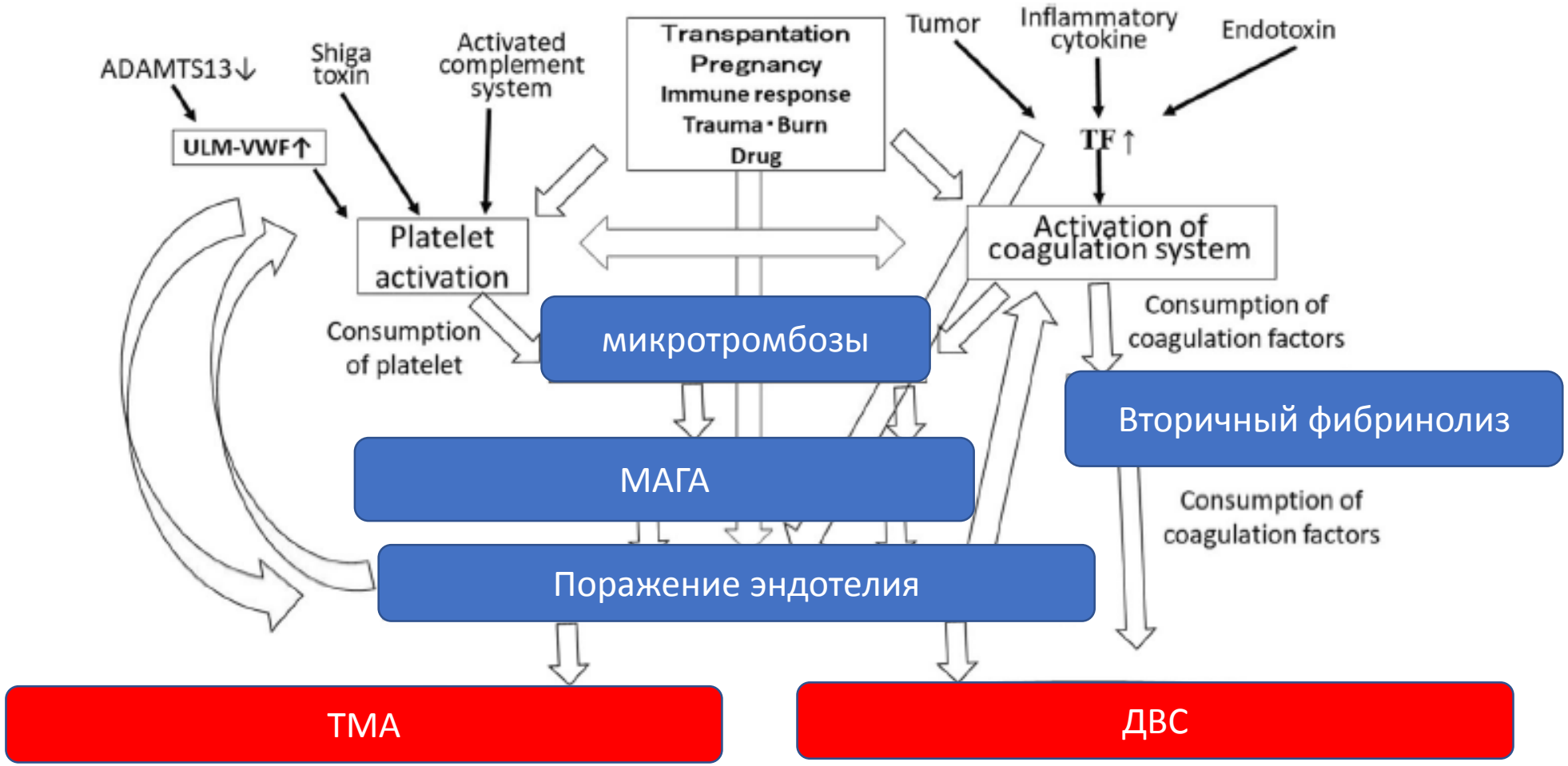

Wada et al. Thrombosis Journal (2018) 16:14

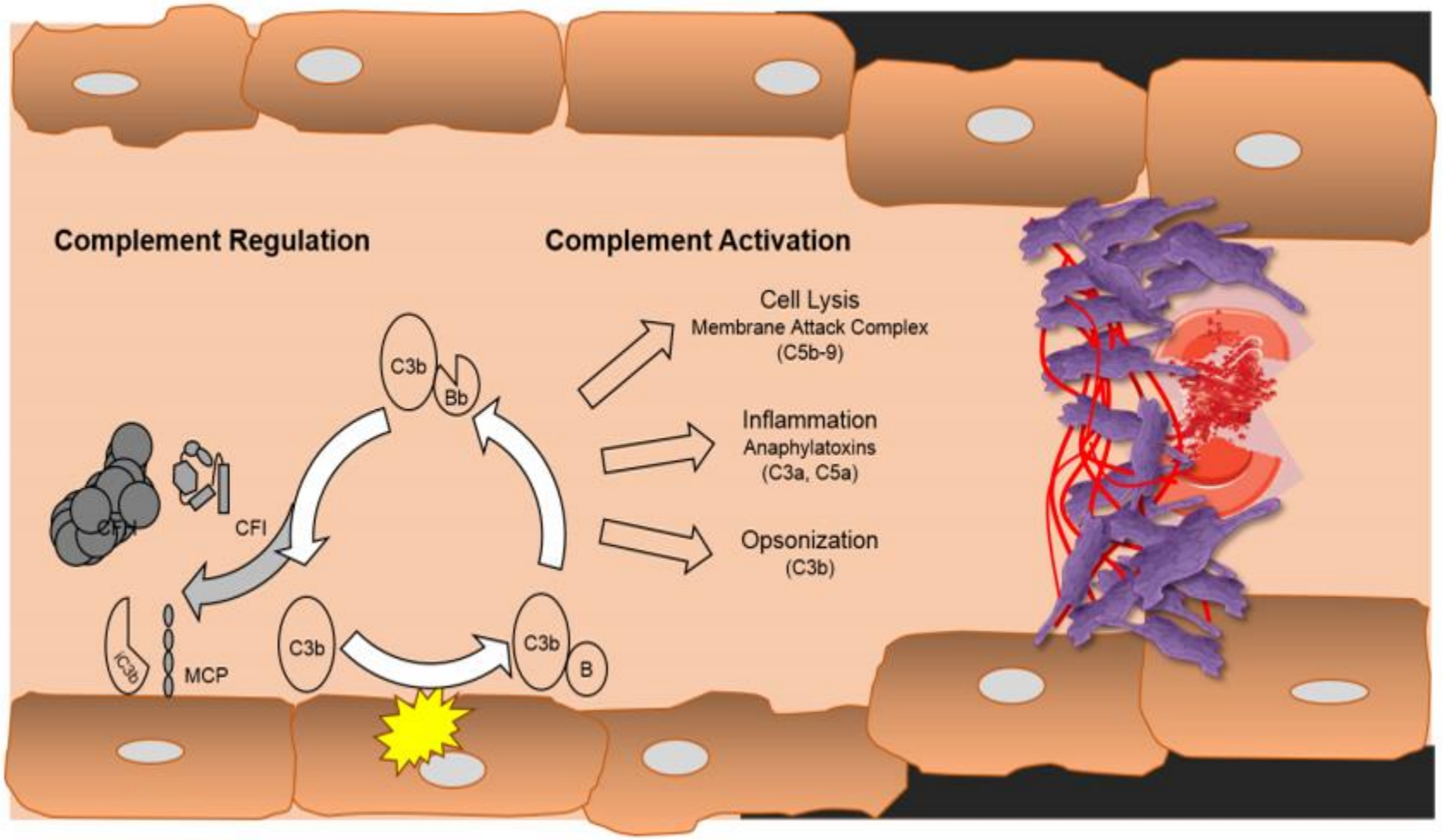
Complement Regulation
Complement Activation
Cell Lysis
Membrane Attack Complex
(C5b-9)
Inflammation
Anaphylatoxins
(C3a, C5a)
Opsonization
(C3b)
C3b
Bb
CFH
CFI
iC3b
MCP
C3b
C3b
B

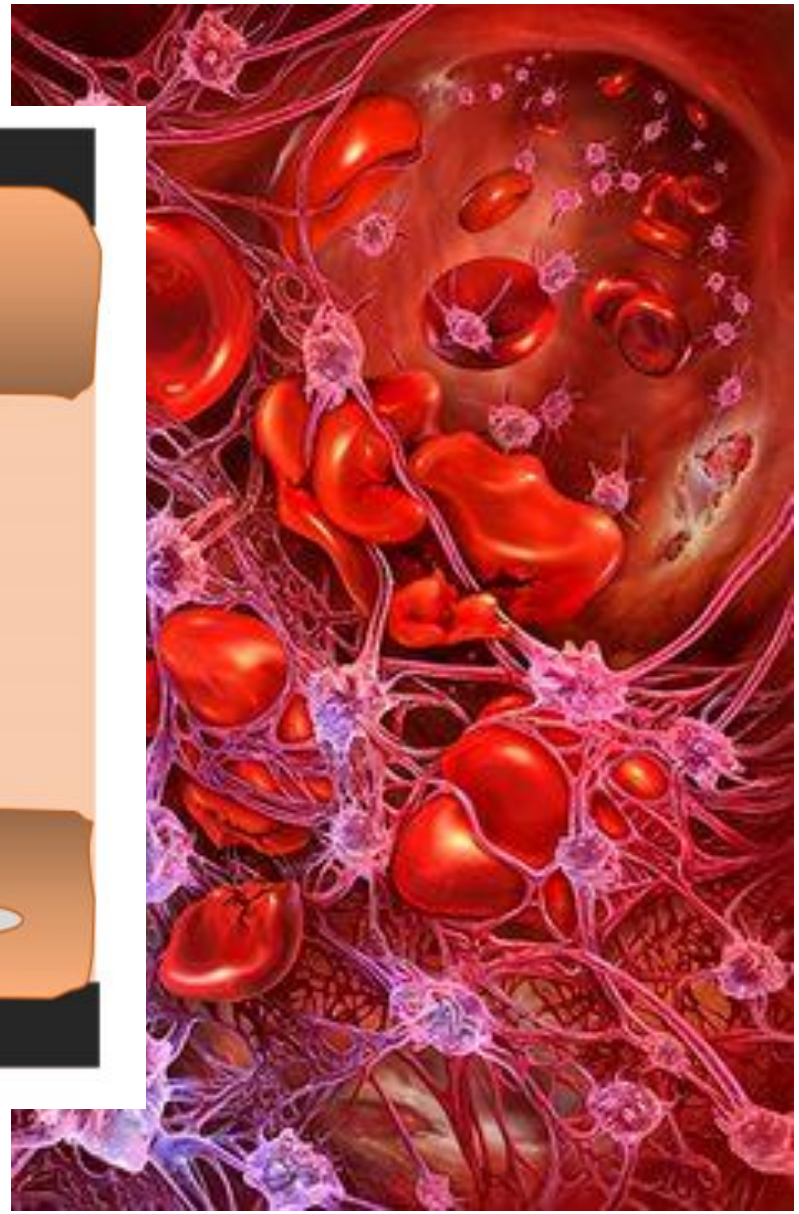

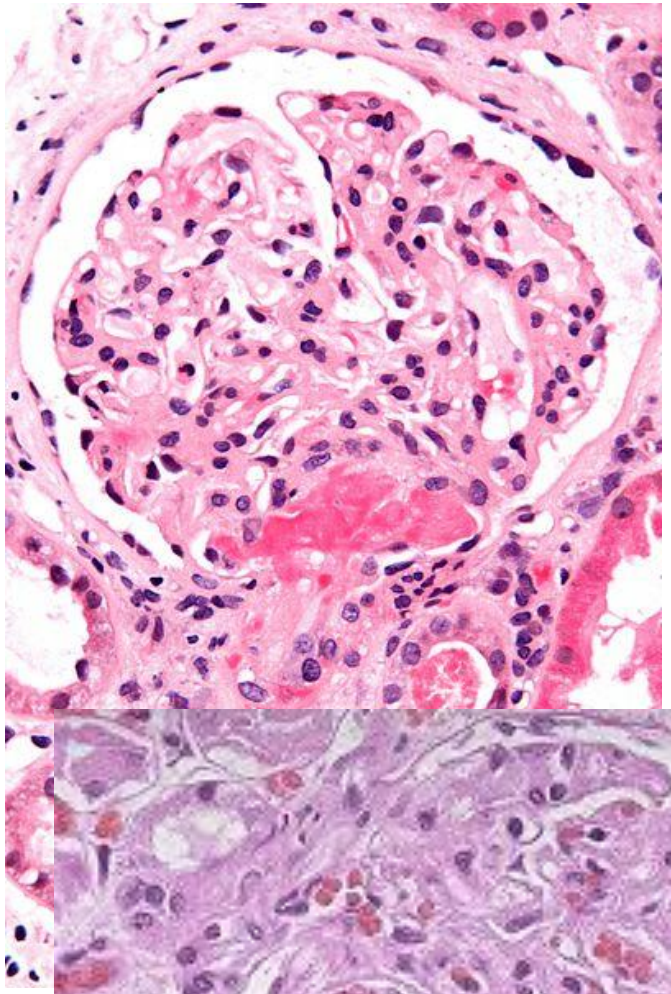

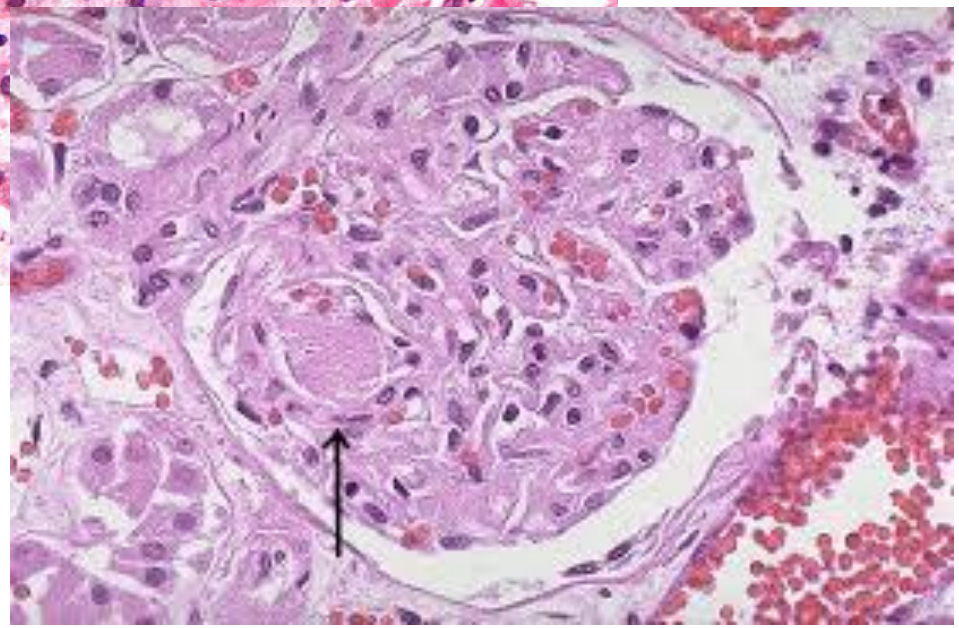

- **Отек эндотелиальных клеток с отслойкой от базальной мембраны;**
- **Расширение субэндотелиального пространства с отложением в нем детрита клеток и фибриногена;**
- **Утолщение стенок артериол/капилляров;**
- **Тромбоз сосудов микроциркуляторного русла;**

В основе атипичного гемолитико-уремического синдрома лежит тромботическая микроангиопатия (ТМА)

Клинико-морфологический синдром, характеризующий поражением сосудов микроциркуляторного русла

Диагностика ТМА основана на наличии тромбоцитопении и микроангиопатического гемолиза (МАГА) в сочетании с признаками поражения почек и/или экстраренального поражения

Органная дисфункция

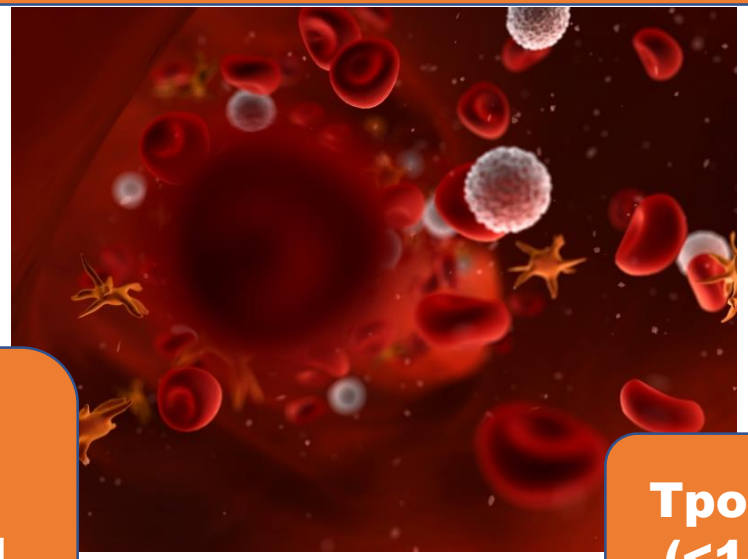

Анемия (МАГА) с фрагментацией эритроцитов

Тромбоцитопения (<150 000 в мкл.)

Системная комплемент-опосредованная ТМА вызывает повреждение множества органов и систем

Почки
У >50% больных развивается тХПН[1]
- Снижение СКФ [6]
- Повышение креатинина[2]
- Протеинурия[3]
- Отеки,[4] злокачественная АГ[5]

ЦНС
Неврологическая симптоматика присутствует у ≤48% больных[3]
- Оглушенность[7]
- Инсульт[7]
- Энцефалопатия[5]
- Судороги[3]

Зрение
- Окклюзия сосудов глазного дна[14]

Система крови
- Тромбоцитопения[1]
- Снижение гаптоглобина[1]
- Повышение ЛДГ[1]
- Снижение гемоглобина[1]
- Шистоцитоз[1]

Сердечно-сосудистая система
Сердечно-сосудистая патология присутствует у ≤43% больных[3]
- Инфаркт миокарда[8]
- Гипертензия[9]
- Васкулопатия[6]
- Гангрена[10]

ЖКТ
У ≤30% больных имеется диарея[11]
- Колит[7]
- Тошнота/рвота[12]
- Панкреатит[12]
- Боли в животе[7]
- Гастроэнтерит[3]
- Некрозы печени[3]

Легкие
- Одышка[8]
- Легочные кровотечения[13]
- Отек легких[8]

1. Caprioli J et al. Blood 2006;108:1267-79; 2. Ariceta G et al. Pediatr Nephrol 2009;24:687-96;
3. Neuhaus TJ et al. Arch Dis Child 1997;76:518-21; 4. Ståhl AL et al. Blood 2008;111:5307-15;
5. Noris M et al. Clin J Am Soc Nephrol 2010;5:1844-59; 6. Loirat C et al. Pediatr Nephrol 2008;23:1957-72;
7. Ohanian M et al. Clin Pharmacol 2011;3:5-12; 8. Sallée M et al. Nephrol Dial Transplant 2010;25:2028-32;
9. Kavanagh D et al. Br Med Bull 2006;77-78:5-22; 10. Malina M et al. Pediatr Nephrol 2013;131:e331-5;
11. Zuber J et al. Nat Rev Nephrol 2011;7:23-35; 12. Dragon-Durey MA et al. J Am Soc Nephrol 2010;21:2180-7;
13. Sellier-Leclerc AL et al. J Am Soc Nephrol 2007;18:2392-400; 14. Larakeb A et al. Pediatr Nephrol 2007;22:1967-70

Атипичный гемолитико-уремический синдром (аГУС) является жизнеугрожающим состоянием

- аГУС может привести к нарушениям функции органов и гибели пациента:
  - 79% пациентов с аГУС нуждаются в диализе, у них возникает хроническое повреждение почек или они погибают в течение 3-х лет от начала манифестации заболевания;
  - от 33 до 40% пациентов умирают или у них развивается терминальная стадия почечной недостаточности при первом клиническом проявлении, несмотря на плазмотерапию.

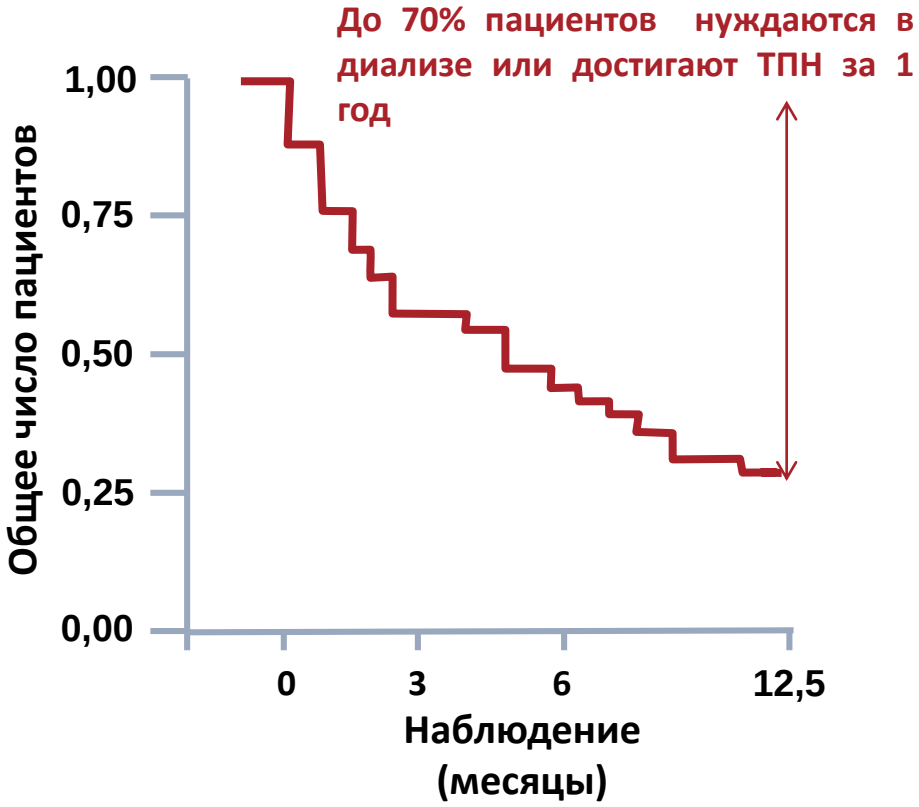

Caprioli J et al. *Blood*. 2006. Отражены случаи с мутацией фактора Н.

1. Noris M, Caprioli J, Bresin E, et al. Clin J Am Soc Nephrol. 2010;5:1844-1859. 2. Caprioli J, Noris M, Brioschi S, et al; for the International Registry of Recurrent and Familial HUS/TTP. Blood. 2006;108:1267-1279.

ТПН – терминальная почечная недостаточность

- **Атипичный ГУС** – заболевание, основу которого составляет преимущественно генетически обусловленный **дефект** регуляции альтернативного пути комплемента, результатом чего является его **хроническая неконтролируемая активация**.
- Дефект регуляции комплемента (наследственный или приобретенный дефект CFH, CFI, MCP, THBD), приводят к **нарушению защиты эндотелиальных клеток от активации системы** комплемента вследствие дефицита или, чаще, функциональных нарушений этих протеинов.
- В результате этого на поверхности клеток **эндотелия усиливается образование МАК**, вызывающее их повреждение с обнажением субэндотелиального матрикса, трансформацией атромботического фенотипа в **протромботический** и последующим образованием тромбов.
- Дополнительный вклад в процесс тромбообразования вносит также **активация комплемента на поверхности тромбоцитов**, приводящая к усилению их функциональной активности

Пациенты с диагнозом аГУС подвергаются постоянному риску осложнений со стороны всех органов и систем, несмотря на интенсивное применение плазматерапии (плазмафереза/ инфузий плазмы).

Применение экулизумаба при аГУС:

Ингибирует неконтролируемую активацию комплемента

Прекращает течение ТМА

Сохраняет и улучшает функцию органов

- Предотвращает развитие терминальной ХПН при раннем начале терапии
- Улучшает функцию почек
- Предотвращает поражение других органов
- Позволяет прекратить диализ при своевременном начале терапии

Улучшает качество жизни

Улучшает выживаемость

Пациентка И.А., 50 лет

- Пациентка поступила в НЦАГи П 13.01.16 с массивным маточным кровотечением
- При поступлении : тяжелая анемия (Нв 59), тромбоциты 183.
- Проведено раздельное диагностическое выскабливание слизистой полости матки и цервикального канала, кровопотеря при оперативном вмешательстве оценена в 400 мл.
- Отмытые эритроциты, Нв 76 г/л.

- 14.01. жалобы на одышку, тошноту, рвоту, боли в эпигастрии и внизу живота, полное отсутствие мочи.
- АД до 200 и 120 мм рт ст.
- При обследовании: признаки тромбоцитопении (до 64 тыс), креатинин 250 мкмоль/л.
- Выполнено УЗДГ нижних конечностей, выявлен двухсторонний тромбоз глубоких вен нижних конечностей , ползущий тромб по НПВ.
- По данным ЭХО КГ легочная гипертензия (ТЭЛА)
- Стимуляция диуреза лазиксом (1200 мг)без ответа.
- Тошнота, рвота сохранялись

- 15.01-нарастание азотемии до 780 мкмоль/л, прогрессия анемии (Нв52) и тромбоцитов до 17 тыс., ЛДГ- 2512 ед/л, шизоцитоз-250 на 10 000 (2,5%).
- ПГДФ через день (в междиализные дни креатинин вновь повышался до 700)
- Нефракционированный гепарин
- Расширенный онкопоиск-отр.
- АДАМТС 13-45%, волчаночный антикоагулянт, АКЛ, анти В2 гликопротеин 1 отрицательные.
- 16.01.появление высокого уровня амилазы, декомпенсация по гликемии (7,0-14,0), что было расценено как ТМА поджелудочной железы.
- 18.01-введение **экулизумаба 900 мг**,
- через 3 часа –появление мочи!

- 19.01-креатинин 350, **тромбоциты 46, Нв 72**
- …..
- 25.01- **900 мл экулизумаба**

- Креатинин 340-220-150-104 мкмоль/л. Тромбоциты увеличились до 430 тыс., Нв 76 г/л. Легочная гипертензия снизилась вдвое, УЗДГ вен нижних конечностей – начальная реканализация.

01.02. **900 мл экулизумаба** Креатинин 92 мкмоль, Нв 87,
тромбоциты 440.

- функция почек восстановлена полностью

Взаимодействие мутаций в генах системы комплемента с факторами внешней среды

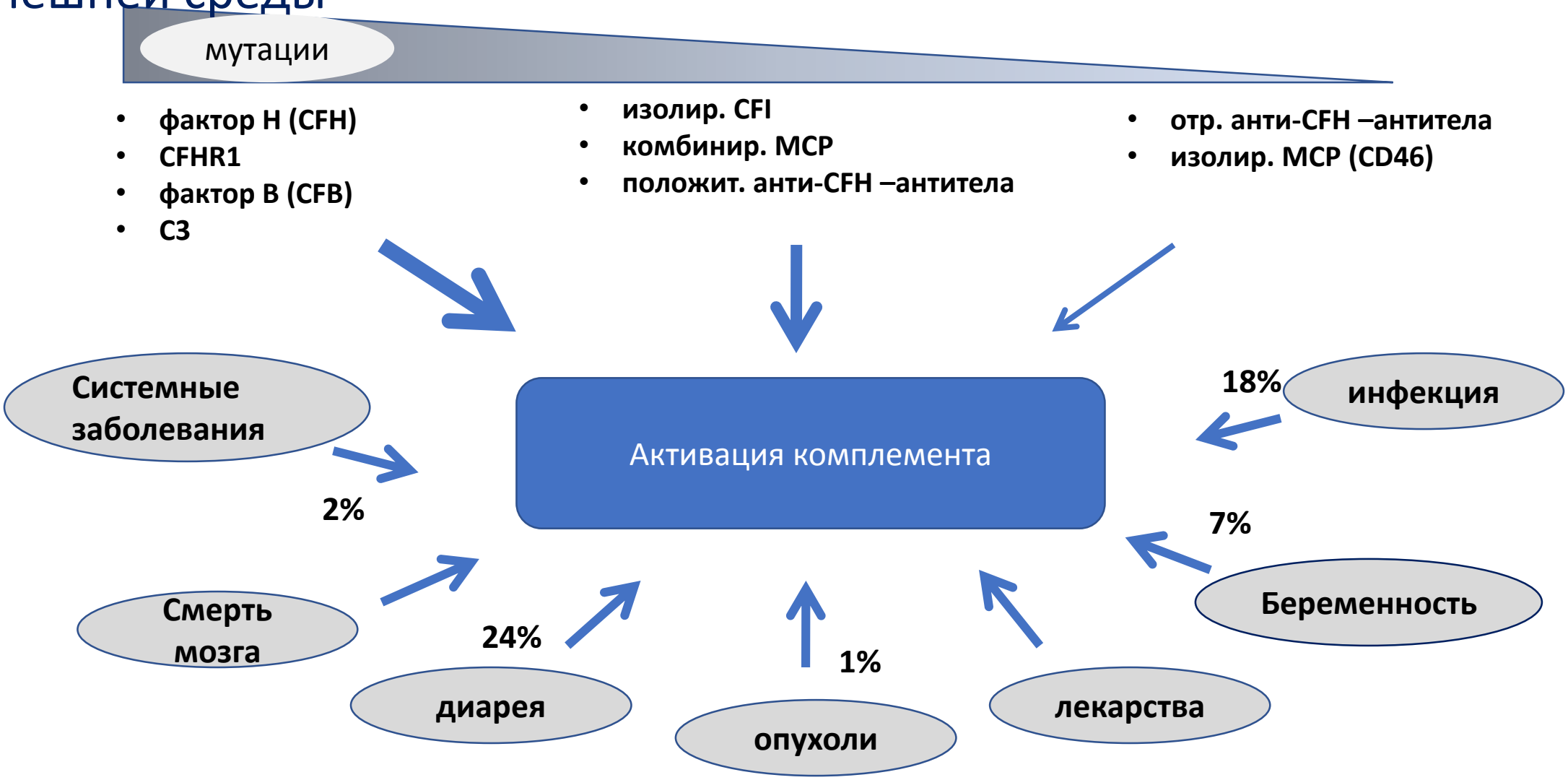

Комплемент-активирующие состояния

Zuber F. Transplant Rev, 2013
Noris M. et al., Clin J Am Sos Nephrol.,2010;5: 1844-59

- **Любые манипуляции с маткой (в том числе ручное обследование послеродовой матки и кесарево сечение)** – триггеры для активации комплемента. Манипцляции на матке характеризуются мощным выбросом провоспалительных цитокинов, в основном интерлейкина 6, индуцированного экспрессией тканевого фактора, что приводит к активации эндотелия, мононуклеаров и системы гемостаза, запуская каскадную активацию комплемента.

CASE REPORT

Two cases of myomectomy complicated by intravascular hemolysis and renal failure: disseminated intravascular coagulation or hemolytic uremic syndrome?

Ioannis Tsimpanakos, M.D.,[a] John Connolly, Ph.D.,[b] Kyriaki S. Alatzoglou, M.Sc.,[c] Camilla Rowan, M.B., B.S., B.Sc.,[d] and Adam Magos, M.D., B.Sc., M.B., B.S.,[a]

[a] Minimally Invasive Therapy Unit and Endoscopy Training Centre, University Department of Obstetrics and Gynaecology, Royal Free Hospital, Hampstead; [b] Department of Nephrology, Royal Free Hospital, Hampstead; [c] UCL Institute of Child Health; and [d] Department of Histopathology, Royal Free Hospital, Hampstead, London, United Kingdom

Objective: To present two cases of myomectomy complicated by intravascular hemolysis leading to acute renal failure and discuss the differential diagnosis and possible mechanism.
Design: Case report.
Setting: Minimally Invasive Therapy Unit, University Department of Obstetrics and Gynecology.
Patient(s): Two premenopausal patients with uterine fibroids.
Intervention(s): Both patients underwent otherwise uncomplicated myomectomies, one by laparotomy and one by laparoscopy, with tourniquets around the uterine and ovarian vessels being used to control intraoperative bleeding.
Main Outcome Measure(s): Renal function in the postoperative period.
Result(s): Both patients developed a very rare complication after surgery of severe thrombocytopenia with microangiopathic hemolytic anemia leading to acute renal failure. One patient made a full recovery within weeks but the other still has reduced renal function almost 2 years after the surgery. The differential diagnosis consisted of disseminated intravascular coagulation or hemolytic uremic syndrome.
Conclusion(s): The etiology of thrombotic microangiopathy in these patients was unclear, but disruption and manipulation of fibroids during surgery may have led to the dissemination of pro-coagulant tissue factor containing particles leading to disseminated intravascular coagulation or hemolytic uremic syndrome, perhaps aggravated by utero-ovarian ischemia caused by the tourniquets. (Fertil Steril® 2010;93:2075.e11–e15. ©2010 by American Society for Reproductive Medicine.)

Key Words: Myomectomy, fibroids, renal failure, hemolytic uremic syndrome, coagulopathy

FIGURE 1

Cortex from renal biopsy from patient 2 showing extensive cortical necrosis with a necrotic artery (*arrow*) and a thrombosed glomerulus (*arrowhead*).

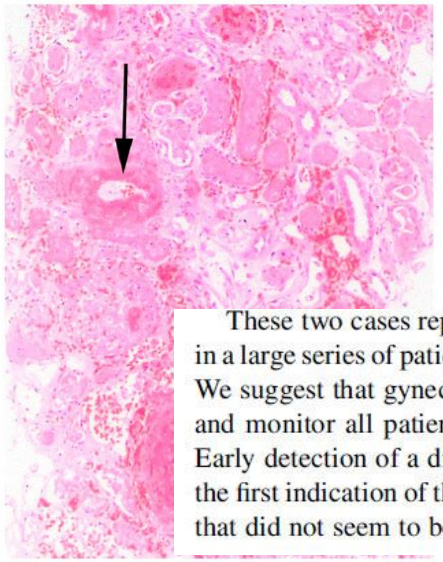

These two cases represent very rare complications that occurred in a large series of patients operated on in our hospital over the years. We suggest that gynecologists should be aware of their occurrence and monitor all patients carefully in the first postoperative hours. Early detection of a drop in platelet count and hemoglobin may be the first indication of this severe but rare complication, even in cases that did not seem to be surgically challenging.

Tsimpanakos. Intravascular hemolysis after myomectomy. Fertil Steril 2010.

Атипичный гемолитико-уремический синдром и беременность:

- У 21% (21/100) женщин с аГУС заболевание дебютировало во время беременности или после родов
- 81% (17/21) пациенток нуждались в гемодиализе в момент острого эпизода
- У 62% (13/21) пациенток с аГУС в течение первого месяца после манифестации ТМА развилась терминальная ХПН

Fakhuri F et al. J Am Soc Nephrol 2010

Комплемент и гипертензивные осложнения беременности

Гестационная гипертензия, преэклампсия, тяжелая ПЭ (включая HELLP), эклампсия (ACOG 2013)

- ПЭ – ведущая причина материнской и неонатальной заболеваемости и смертности по всему миру. Клиническая манифестация – широкий спектр эндотелиальной дисфункции.
- Иммунная система – ключевая роль в патогенезе, нарушение ангиогенеза плаценты
- уровни увеличения C3, C4, и CH50 и заметное повышение расщепленных продуктов (Bb, C3a, C4d и растворимой C5b-9), что предполагает увеличение осаждения комплемента в плаценте Эти данные указывают на активацию как классического, так и альтернативного пути.
- Повышение C5a
- Повышение sVEGFR-1
- Мышиная модель – введение ингибитора C3 предотвращает симптомы ПЭ
- C1q- возможная роль в предотвращении аномалии плацентации и ПЭ
- Таргетное воздействие на C5-C5aR (как можно более раннее назначение)

Экулизумаб блокирует образование терминального комплекса комплемента

Каскад комплемента[1]

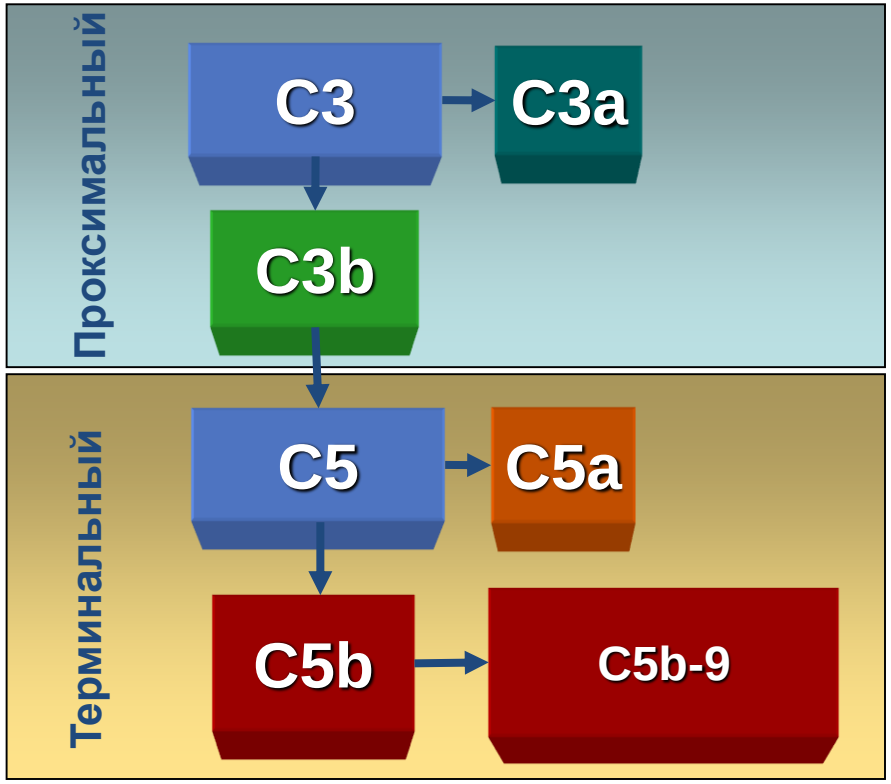

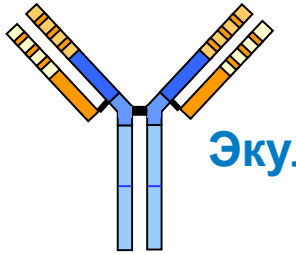

Экулизумаб

- Экулизумаб имеет высокое сродство с C5[1,2]
- Блокирует активность терминального комплемента[1]
- Проксимальный комплекс комплемента остается функциональным

ПНГ — пароксизмальная ночная гемоглобинурия

1. Rother RP et al. Nat Biotechnol 2007;25:1256-64;
2. SOLIRIS® SmPC: Краткая характеристика лекарственного средства СОЛИРИС® (экулизумаб). Alexion Europe SAS 2007

Выводы

- Комплемент необходим для нормального функционирования организма
- Заключительный этап активации- формирование мембрано атакуюющего комплекса, приводящее к уничтожению клеток
- Должен быть надлежащий контроль белками-регуляторами
- Комплемент активируется и в норме, например, во время беременности, но чрезмерная активация, в частности, увеличение выработки C5a, связана с осложнениями беременности
- Точные механизмы активации комплемента при осложнениях беременности не установлены, но известны конкретные точки каскада, терапевтическое воздействие на которые потенциально эффективно. Коррекция регуляции комплемента – возможность оптимизировать исходы беременности