ДИФФЕРЕНЦИАЛЬНАЯ ДИАГНОСТИКА РАЗЛИЧНЫХ ТРОМБОТИЧЕСКИХ МИКРОАНГИОПАТИЙ АТИПИЧНЫЙ ГУС

ТРОМБОТИЧЕСКИЕ МИКРОАНГИОПАТИИ В АКУШЕРСТВЕ.

Старший научный сотрудник ФГБУ НМИЦ АГиП им.

В.И.Кулакова

к.м.н. Кирсанова Т.В.

2019

11 октября, RT на русском

В США отмечен рекордно высокий уровень материнской смертности

Фото: Коммерсантъ

В США в 2016 году был отмечен рекордно высокий коэффициент материнской смертности: этот показатель превысил даже уровень материнской смертности в Ливии, Пакистане и Саудовской Аравии.

Согласно данным, опубликованным в медицинском журнале The Lancet, коэффициент материнской смертности в США составляет 26,4 на 100 тыс. родов, в то время как во Вьетнаме этот показатель составил 15,6, в Саудовской Аравии — 15,7, в Палестине —16,2, в Иране — 20,8, в Ливии — 22,8.

Всего в 2015 году в США было зафик
смертей, что более чем в три раза пр
смертей во всей Западной Европе.

США (2015): 26 на 100 000 живорожденных

РФ(2013-14): 11 на 100 000

Москва(2015)-17 на 100 000

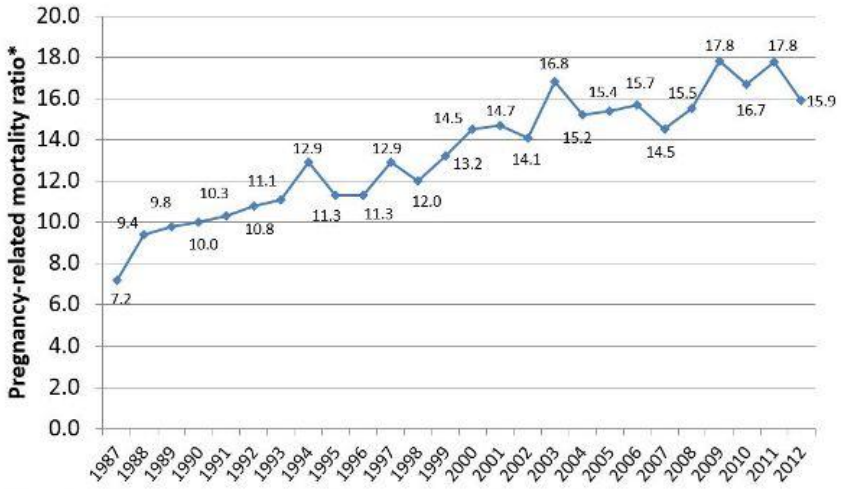

*Note: Number of pregnancy-related deaths per 100,000 live births per year.

SEPSIS ALLIANCE
Suspect Sepsis. Save Lives.

ABOUT | HOW YOU CAN HELP | RESOURCES | NEWSROOM

Sepsis in the News

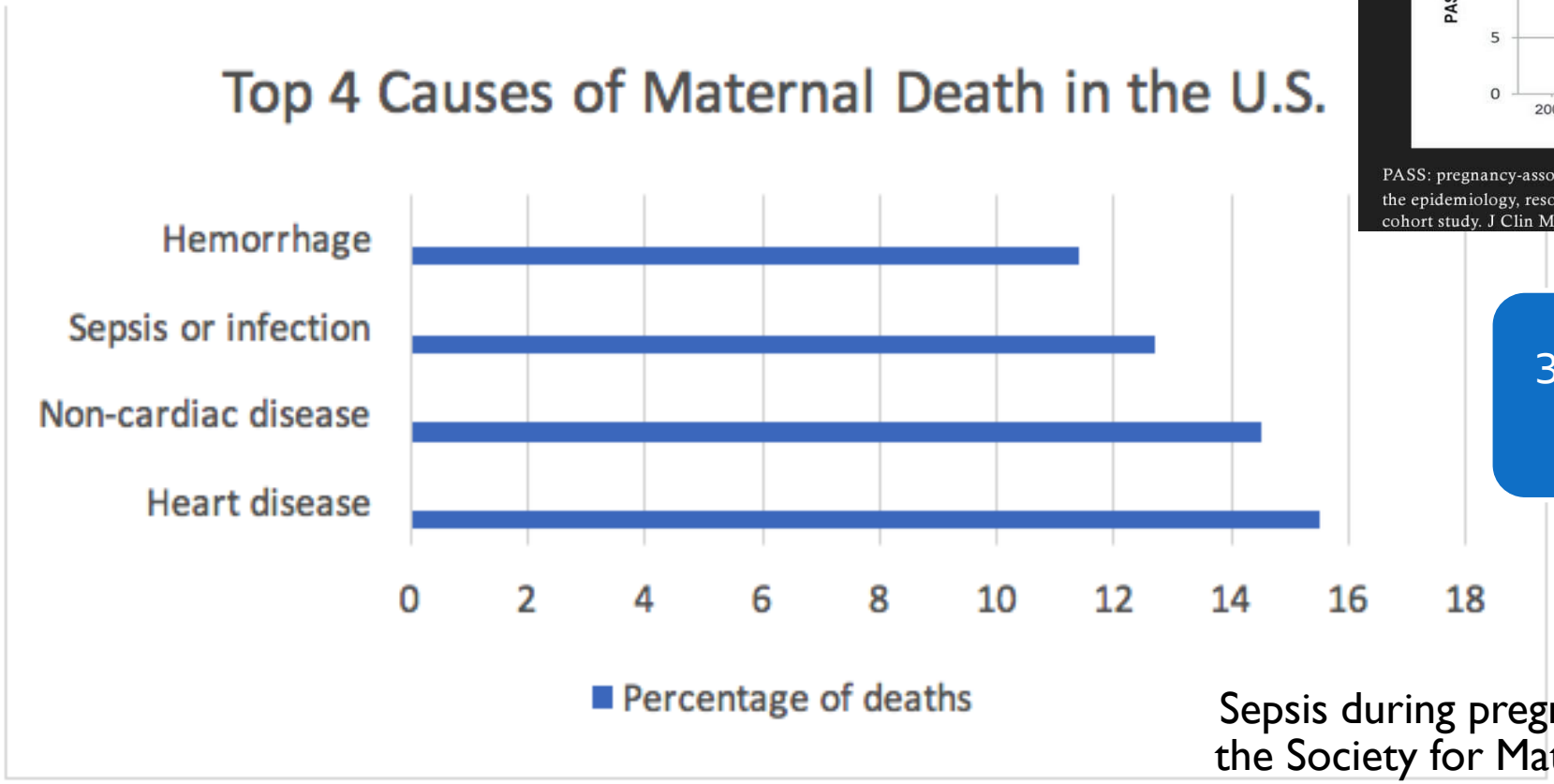

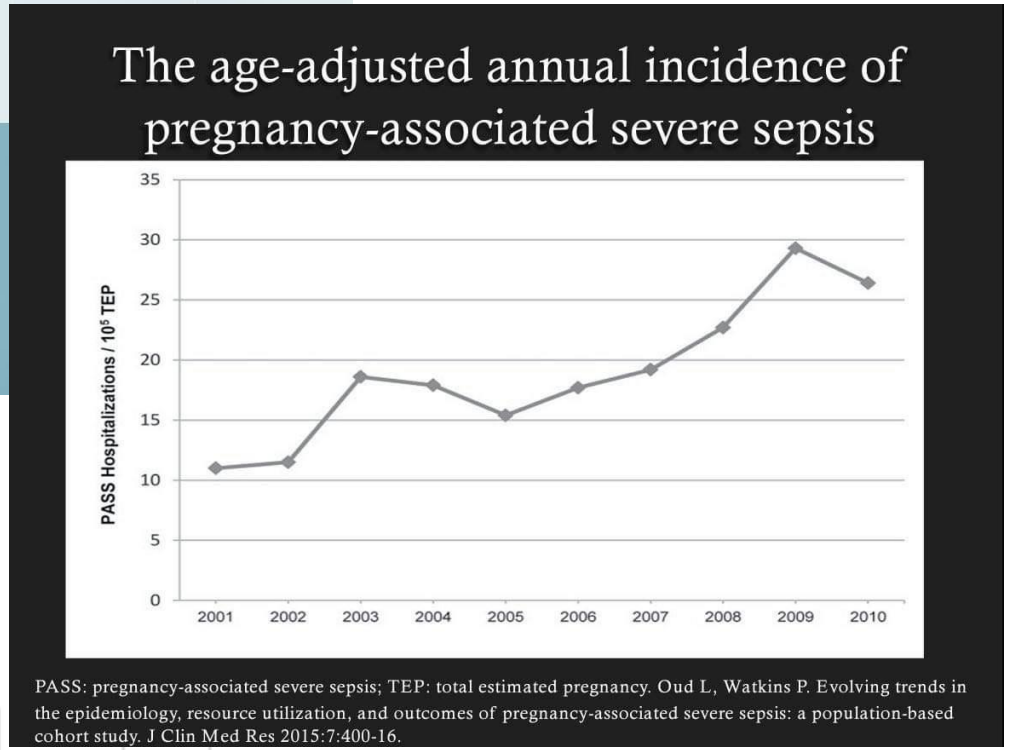

Заболеваемость: 4 до 10 на 10,000 живорожденных

Sepsis during pregnancy and the puerperium
the Society for Maternal-Fetal Medicine (SMFM) Publications Committee April 10, 2019

ПРЕЭКЛАМПСИЯ В СТРУКТУРЕ МАТЕРИНСКОЙ СМЕРТНОСТИ

Российская Федерация
2009-2013

Штат Калифорния, США
1970-2010

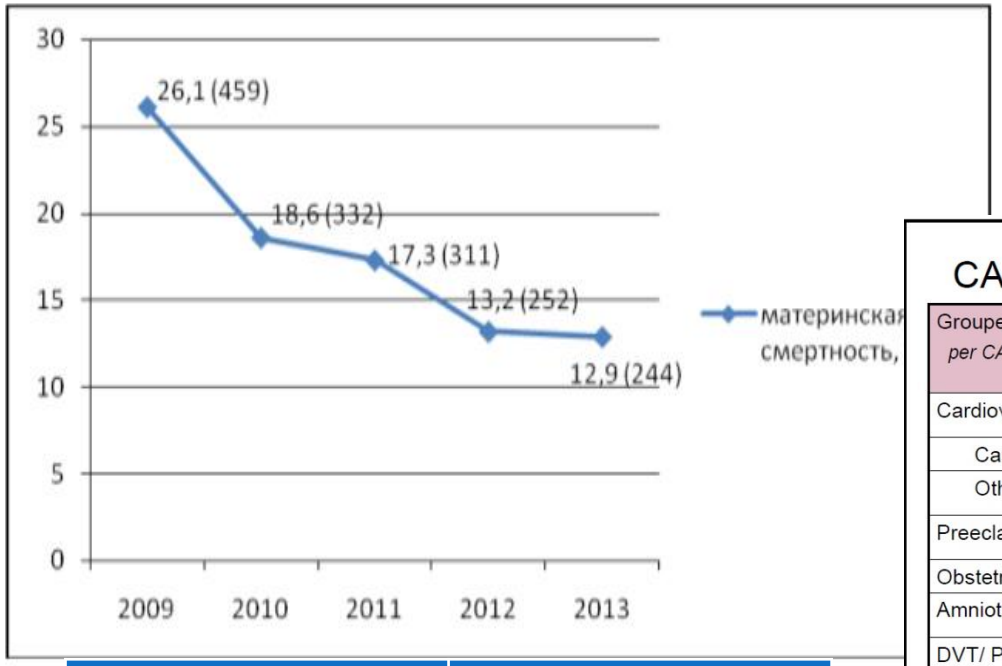

Причина смерти 2009-2013	N(%)
ПЭ	70(8,4)
Всего	824

CA-PAMR causes of death 2002-2004

Grouped Cause of Death, *per CA-PAMR Committee*	Pregnancy-Related Deaths N (%)
Cardiovascular disease	29 (20)
Cardiomyopathy	19 (13)
Other cardiovascular	10 (7)
Preeclampsia/eclampsia	25 (17)
Obstetric hemorrhage	16 (11)
Amniotic fluid embolism	15 (10)
DVT/ PE	15 (10)
Other	45 (31)
TOTAL	**145**

Pregnancy-Related Mortality Rate: 1.6 deaths /100,000 live births 19

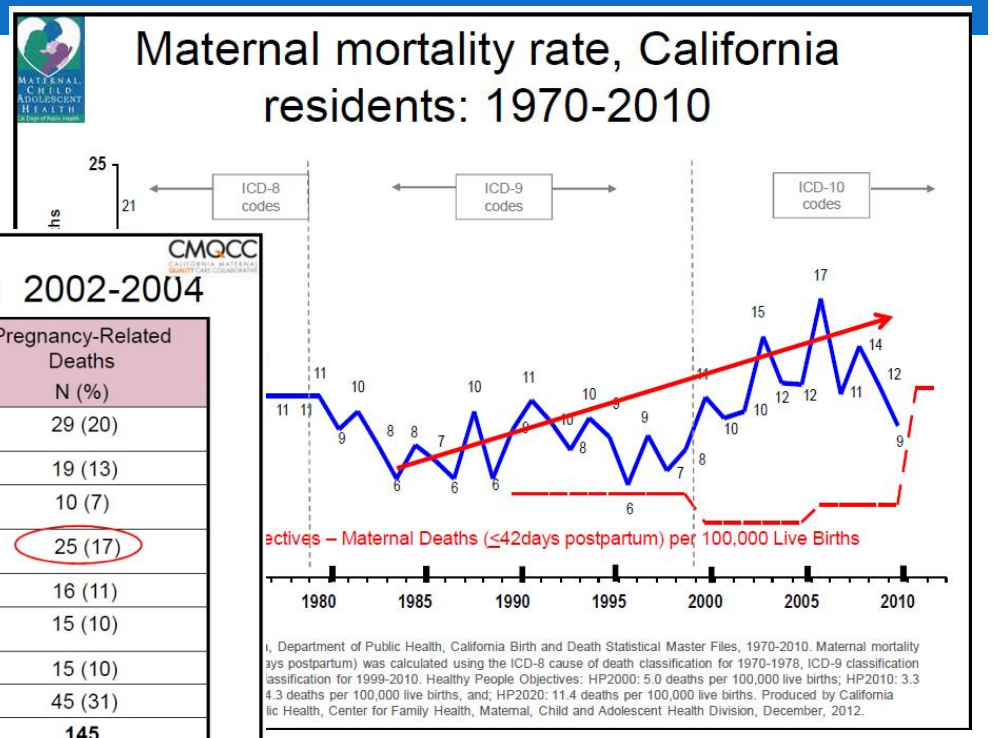

РФ (2015) - 207 случаев материнской смертности

34 случая смерти от преэклампсии (16%)

2009–2013 преэклампсия 8.4%

Шувалова М.П., Акушерство и гинекология. 2014. № 8. С. 81-87.

СМЕРТЬ ОТ ПРЕЭКЛАМПСИИ

ВОЗ:

- Каждые 2 минуты в мире умирает 1 роженица или родильница
- Каждые 8 минут - от ПРЕЭКЛАМПСИИ

		Years				
	Diagnosis	**2012**	**2013**	**2014**	**2015**	**Total**
		n (%)	**n (%)**	**n (%)**	**n (%)**	**n (%)**
Direct causes (n=415, 51.1%)	Obstetric hemorrhage	35 (18.2)	42 (18.8)	41 (19.2)	28 (15.3)	146 (18.0)
	Hypertensive disorders	33 (17.2)	38 (17.0)	29 (13.6)	26 (14.2)	126 (15.5)
	Obstetric embolism	37 (19.3)	19 (8.5)	26 (12.2)	11 (6.0)	93 (11.5)
	Pregnancy-related infection	5 (2.6)	9 (4.0)	14 (6.6)	4 (2.2)	32 (3.9)
	Other direct causes	3 (1.6)	4 (1.8)	3 (1.4)	8 (4.4)	18 (2.2)
Indirect causes (n=372, 45.8%) (Disease complicating pregnancy, childbirth and the puerperium)	Diseases					
	Mental					
	Indirect system					
	Other s					
	Undiag					
	Total					

Все случаи смерти происходят в послеродовом периоде.
¼ часть случаев смерти происходят в первые 48 часов после родов, ¼ часть - между 2-7 днями и 50% между 8-42 днями

Keskinkılıç B J Turk Ger Gynecol Assoc. 2017 Mar 15;18(1):20-25. doi: 10.4274/jtgga.2016.0244.

ПРИЧИНЫ РОСТА МАТЕРИНСКОЙ СМЕРТНОСТИ ОТ ПРЕЭКЛАМПСИИ

- Уменьшение абсолютных противопоказаний к беременности
- Увеличение доли гипертензивных расстройств в популяции
- Новые подходы к терапии экстрагенитальных заболеваний, улучшение глобального прогноза практически при любом экстрагенитальном заболевании во время беременности
- Отсутствие патогенетической терапии преэклампсии
- **ИМИТАТОРЫ преэклампсии**
- **Инфекционные заболевания- доказанные факторы риска преэклампсии**

МАТЕРИНСКАЯ ИНФЕКЦИЯ И ПРЕЭКЛАМПСИЯ

- Систематический обзор и метаанализ от 2008г.:
- Увеличение риска преэклампсии у беременных с **инфекцией мочевыводящих путей (ОШ 1,57; 95% ДИ 1,45-1,70)** и **заболеваниями полости рта (ОШ 1,76; 95% ДИ 1,43-2,18)**.
- Не было никакой связи между преэклампсией и наличием антител к Chlamydia pneumoniae, Helicobacter pylori и цитомегаловирусу, ВПГ 1 и 2 типа, Mycoplasma hominis).

- 2019г. 393 женщины. Бессимптомная бактериурия в 7,7 чаще встречалась у женщин с ПЭ, чем у женщин без преэклампсии [**ОШ = 7,7, 95% ДИ (4.11-14.49); р-значение <0,001**].
- Преобладали Escherichia coli, 50 (45,5%) и Klebsiella, 25 (23,6%), а полирезистентные штаммы, устойчивые к гентамицину, цефтриаксону и пиперациллин-т

Maternal infection and risk of preeclampsia: systematic review and metaanalysis.
Conde-Agudelo A, Villar J, Lindheimer M Am J Obstet Gynecol. 2008;198(1):7.

Urinary Tract Infections and Preeclampsia among Pregnant Women Attending Two Hospitals in Mwanza City, Tanzania: A 1:2 Matched Case-Control Study.
Biomed Res Int. 2019 Mar 27;2019:3937812. doi: 10.1155/2019/3937812.

СМЕРТЬ ОТ ПРЕЭКЛАМПСИИ

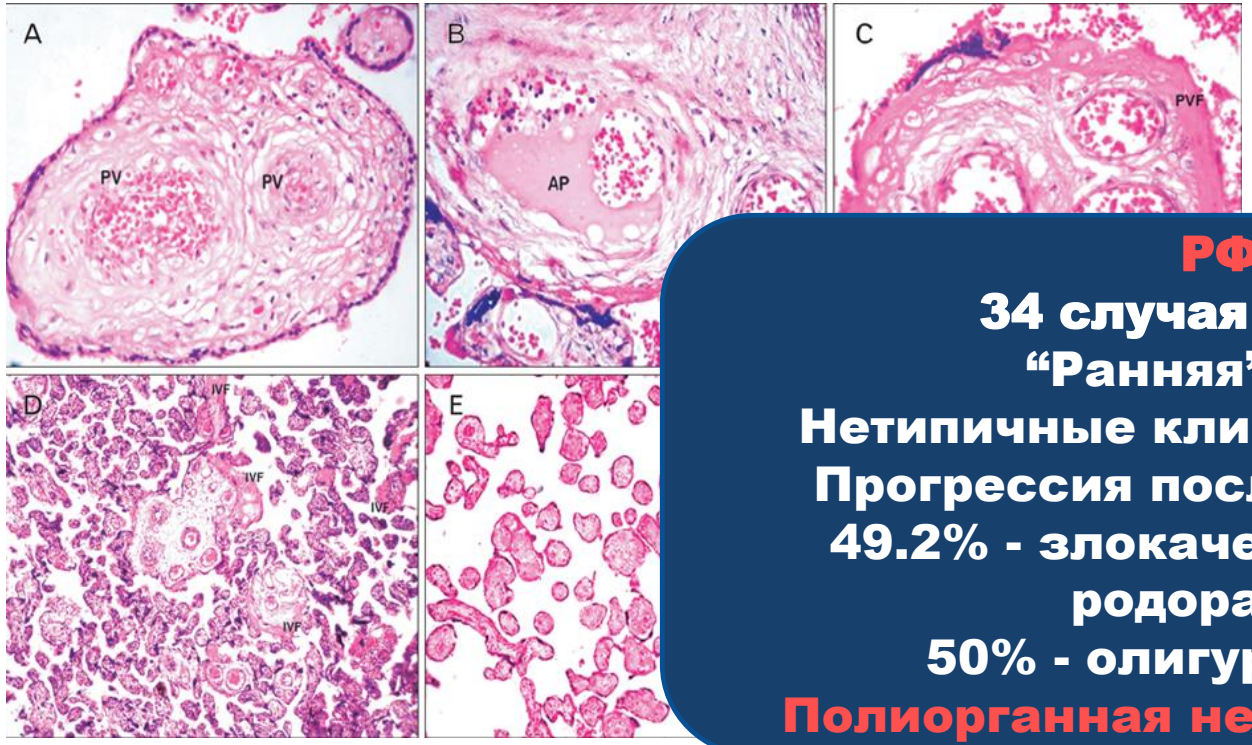

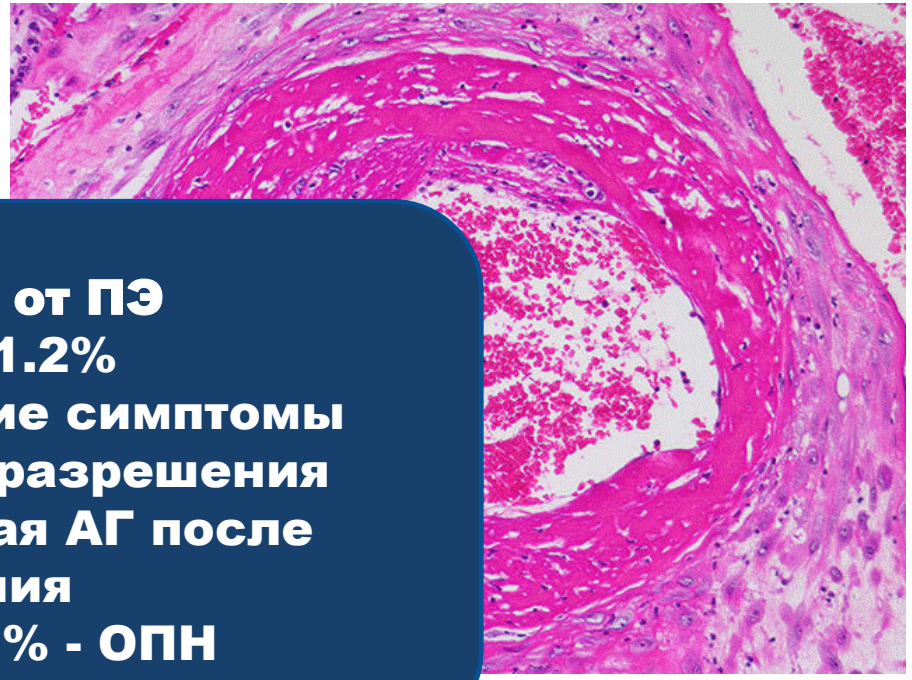

РФ(2015)
34 случая смерти от ПЭ
“Ранняя” ПЭ – 91.2%
Нетипичные клинические симптомы
Прогрессия после родоразрешения
49.2% - злокачественная АГ после родоразрешения
50% - олигурия 39.7% - ОПН
Полиорганная недостаточность 67.7%

- Histological sections of stem and terminal villi of preeclamptic placentas stained with hematoxylin and eosin. (A) perivasculitis of fetal vessels. (B) thrombosis and atheromatous plaque (AP) formation in fetal vessels. (C) perivillous fibrin deposition. (D) A placental section showing intervillous fibrin (IVF) deposition. (E) Avascular terminal villi of preeclampsia. (F) Placental villi showing the clusters or sprouts of syncytiotrophoblast, that is, syncytial knots

- Фибриноидный некроз сосудистой стенки децидуальных материнских сосудов

© 1996 Johns Hopkins School of Medicine.
Anat Cell Biol. 2013;46:285–90.
Methodical letter, audit of maternal mortality in the Russian Federation 2015

- 36 нед.
- Больная доставлена СП 02.02.2016 в 03:50 с жалобами на боли внизу живота, необильные кровянистые выделения из половых путей (данные жалобы возникли в 03:00). АД 130 и 90 мм рт ст.
- Диагностирована антенатальная гибель плода, экстренное КС.
- Интраоперационно **АД 200 и 150** мм рт ст, кровопотеря **1200 мл.**
- Из анамнеза: в течение последней недели эпизоды повышения АД до 140 и 100 мм рт ст, частые носовые кровотечения, головная боль и отеки нижних конечностей.
- **Акушерский анамнез:**
- 2010г.-1ая беременность, роды в срок, без особенностей
-

Состояние крайне степени тяжести, на ИВЛ, APACHEII 22 бала
Сатурация-55-88%, оглушение 2, парез ЖКТ, анурия

показатели	До родоразрешения	1 сутки	3 сутки	5 сутки	8	10
креатинин	78	83-64	346	400	580	
Нв г/л	110	83	60	66	48	32
Тромбоциты *10(9)/л	222	130	56	70	42	
ЛДГ	-	11 360	7530	6600	12 180	
АЛТ	-	N	173	149	560	600
АСТ	-		329	222	280	780

смерть

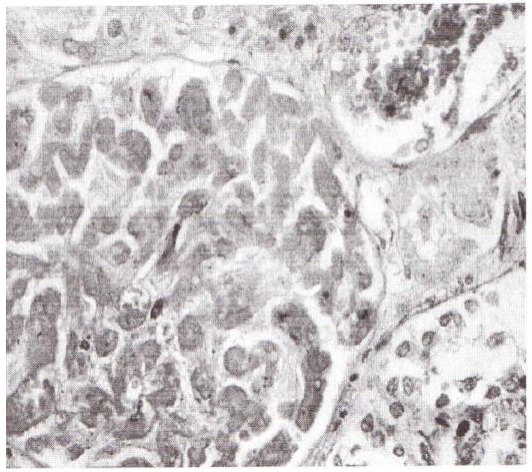

Дефект ремоделирования спиральных артерий

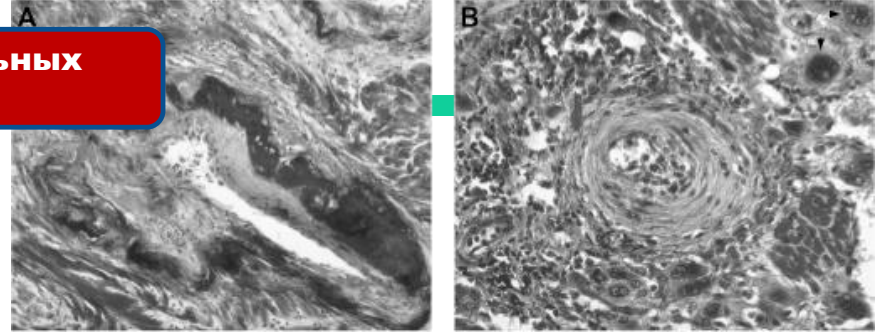

Микроскопически: генерализованная тромботическая микроангиопатия

Тромботическая микроангиопатия- клинико-морфологический синдром, проявляющийся микроангиопатической гемолитической анемией (МАГА) и тромбоцитопенией, которые развиваются вследствие окклюзии сосудов микроциркуляторного русла различных органов, в том числе почек, тромбами, содержащими агрегированные тромбоциты и фибрин

Руденко Л.И., Батюшин М.М., Мационис А.Э., Каминский М.Ю., Резникова Г.П., Макаренко Ю.М. ПОСЛЕРОДОВОЙ АТИПИЧНЫЙ ГЕМОЛИТИКО-УРЕМИЧЕСКИЙ СИНДРОМ. КЛИНИЧЕСКИЕ НАБЛЮДЕНИЯ И ГИСТОЛОГИЧЕСКИЕ ОСОБЕННОСТИ. *Нефрология*. 2017;21(2):98-106. DOI:10.24884/1561-6274-2017-2-98-106

П., 34 года

Наследственность-не отягощена
1-ая беременность 2013г., роды в срок, б/о
Данная беременность 2ая, 29-30 нед.
I триместр –угроза (ретрохориальная гематома), магнезиальная терапия, прогестины до 20 нед.
В 26 нед -гестационный сахарный диабет, диетотерапия.
В 27 нед. ОРВИ с явлениями гастроэнтерита, **тромбоциты 78!!**
В 29 нед. -головокружение и появление чувства онемения в правой руке. Госпитализация в московский роддом.
При поступлении состояние пациентки расценено как среднетяжелое. Кожный покров бледно-желтушного цвета, отмечается иктеричность склер. АД 120/70 мм рт. ст.
УЗИ и ДГ –норма, нарушений показателей кровотока в системе «мать–плацента–плод» не обнаружено.
МРТ головного мозга – патологических изменений не обнаружено.

показатели	До родоразрешения	1-5сутки
Протеинурия	5‰	-
Нв г/л	78	52
Тромбоциты *10(9)/л	9	4
ЛДГ	1134	1500-2100
АЛТ/АСТ	-	↑↑↑
креатинин	N	↑↑↑
О.билирубин	71,6	134

смерть

ADAMTS13 <5%

Официальное заключение патологоанатомического исследования– преэклампсия тяжелой степени с развитием HELLP-синдрома, приведшего к ДВС-синдрому и полиорганной недостаточности.

Игнатко И.В., Тимохина Е.В. Тромботическая микроангиопатия как проявление тяжелой преэклампсии. Мать и дитя 1-2(12) 2018:12-14

МОЖЕТ ЛИ ПОМОЧЬ МОРФОЛОГИЧЕСКАЯ КАРТИНА В ДИФФЕРЕНЦИАЛЬНОЙ ДИАГНОСТИКЕ ?

Морфологические признаки

- Отек эндотелиальных клеток с отслойкой от базальной мембраны;
- Расширение субэндотелиального пространства с отложением в нем детрита клеток и фибриногена;
- Утолщение стенок артериол/капилляров;
- Тромбоз сосудов микроциркуляторного русла;

HYPERTENSION IN PREGNANCY
https://doi.org/10.1080/10641955.2017.1329430

Taylor & Francis
Taylor & Francis Group

Check for updates

The pathology of eclampsia: An autopsy series

Jonathan L. Hecht[a], Jaume Ordi[b], Carla Carrilho[c], Mamudo R. Ismail[c], Zsuzsanna K. Zsengeller[d], S. Ananth Karumanchi[e], and Seymour Rosen[a]

[a]Department of Pathology, Beth Israel Deaconess Medical Center (BIDMC), Boston, Massachusetts, USA; [b]Department of Pathology, Hospital Clinic, ISGlobal, Barcelona Ctr. Int. Health Res. (CRESIB), Universitat de Barcelona, Barcelona, Spain; [c]Department of Pathology, Maputo Central Hospital, Maputo, Faculty of Medicine, Eduardo Mondlane University, Maputo, Mozambique; [d]Department of Medicine, Beth Israel Deaconess Medical Center (BIDMC), Boston, Massachusetts, USA; [e]Departments of Medicine, Obstetrics and Gynecology, Beth Israel Deaconess Medical Center (BIDMC), Boston, Massachusetts, USA

ABSTRACT

Objective: We describe the main lesions in the liver, brain, and kidney from autopsies of women who died of eclampsia and characterize the endothelial injury.

Methods: Cases were identified from a study involving 317 maternal deaths (2003–2006) conducted at the Maputo Central Hospital (Maputo, Mozambique) in association with ISGlobal (Barcelona, Spain). Histology slides along with stains for endothelial, histiocyte, and platelet markers (CD31, CD34, CD68, CD42B) were reviewed to identify the relevant lesions. Malondialdehyde stain was performed to demonstrate free radical generation.

Results: Brain lesions were characterized by perivascular "edema" (68.4%), hemorrhage (36.8%), hemosiderin (31.6%), small vessel thrombosis (10.5%), and parenchymal necrosis (15.8%). Liver sections showed peripo
necrosis (44.4%
highlighted ca
were positive p
positive as evid
Conclusion: Pa
injury in vulne

ARTICLE HISTORY
Received 16 March 2017
Accepted 07 May 2017

KEYWORDS
Angiogenic factors; placenta; preeclampsia

317 умерших от эклампсии (2003-2006) Maputo Central Hospital (Maputo, Mozambique) in association with ISGlobal (Barcelona, Spain).

Hecht J., Jaume Ordi J., Carrilho C. et al
The pathology of eclampsia: An autopsy series Hypertens Pregnancy. 2017 Aug;36(3):259-268. doi: 10.1080/10641955.2017.1329430. Epub 2017 Jul 5.

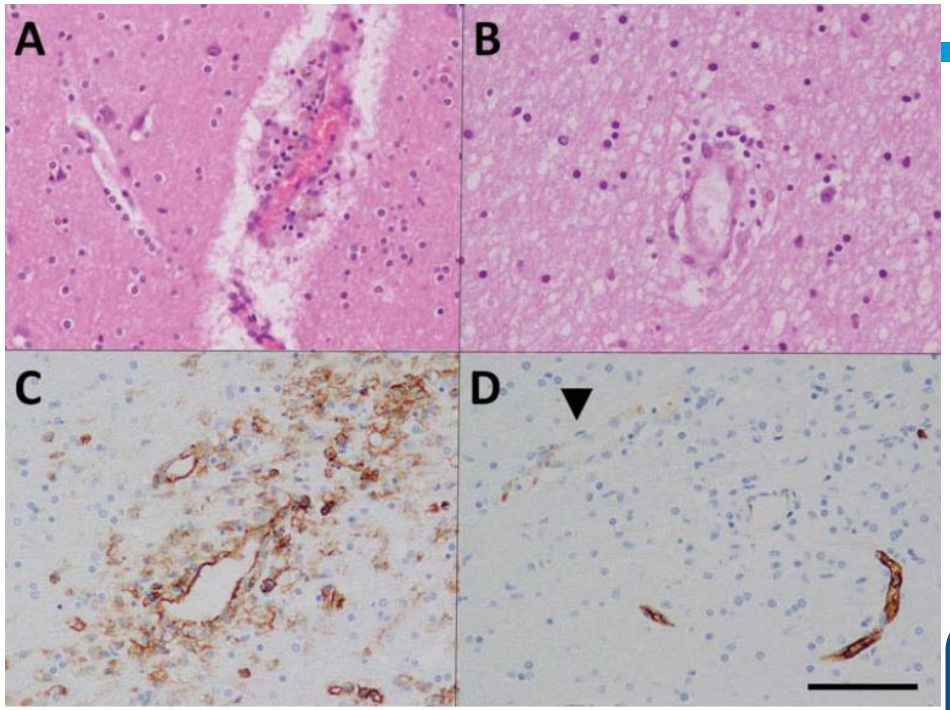

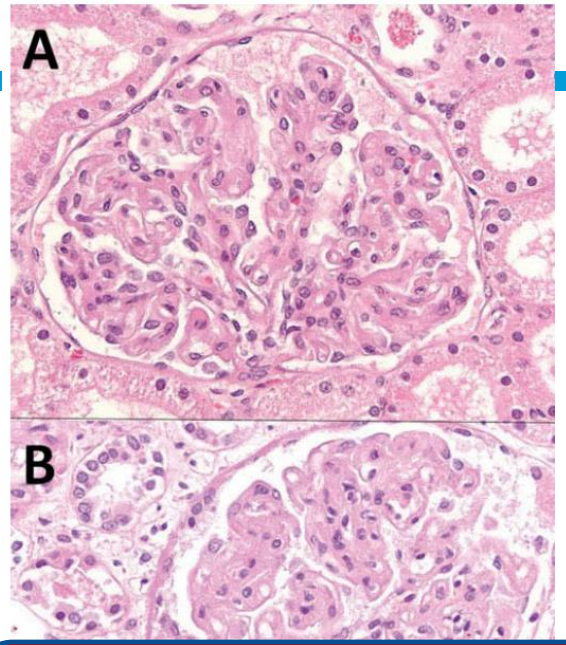

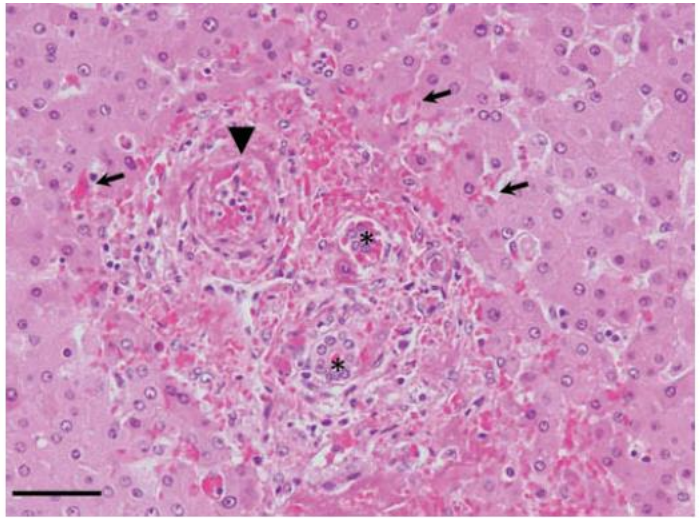

Микроскопически: генерализованная тромботическая микроангиопатия

«Все женщины, умершие от эклампсии имели разную степень выраженности эндотелиального повреждения ткани печени, головного мозга и почек. Характерными признаки этого были отёк, отложение фибрина, субэндотелиальные кровоизлияния и некроз окружающих тканей в результате спазма или окклюзии поврежденных сосудов.

Однако, в отличие от децидуальной плацентарной васкулопатии, в сосудах печени, почек и головного мозга **редко регистрировался тромбоз (10,5% наблюдений)»**

Hecht J., Jaume Ordi J., Carrilho C. et al
The pathology of eclampsia: An autopsy series Hypertens Pregnancy. 2017 Aug;36(3):259-268. doi: 10.1080/10641955.2017.1329430. Epub 2017 Jul 5.

- **Вторая половина беременности**
- **Ранний послеродовый период**

Гемолитическая анемия

тромбоцитопения

Особый вид тяжелой преэклампсии

Hemolysis – микроангиопатический гемолиз.

Elevated Liver enzimes - повышение уровня АСТ, АЛТ,билирубина.

Low Platelets – Тромбоцитопения

- ELLP и HEL – парциальные формы

HELLP-синдром



Weinstein L. Syndrome of hemolysis,elevated liver enzymes, and low platelet count: a severe consequence of hypertension in pregnancy. Am J Obstet Gynecol 1982;142:159-67.

родоразрешение

До 30%

регресс

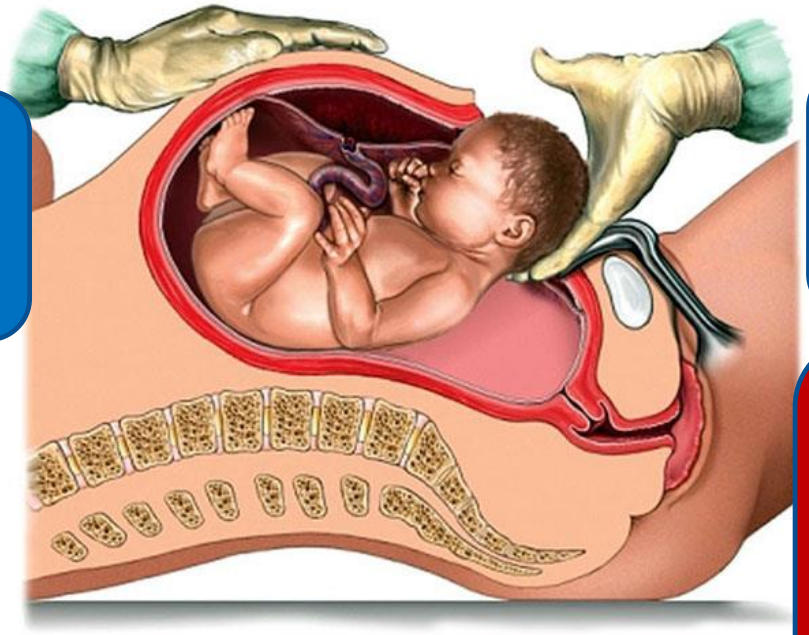

прогрессирование

- **Анемии**
- **Тромбоцитопении**
- **Цитолиза**
- **Почечной недостаточности**

Полиорганная недостаточность

Материнская смертность

HELLP:
дебют или прогрессия после родов



- Риск развития ОПН (23%)
- Риск развития отека легких,ОРДСВ (до 20%)
- Риск развития ПОН
- Высокий процент материнской смертности (3,7%)

Развивается после ПОНРП и других «триггеров»

Послеродовый аГУС

Sibai B.M., Ramadan M.K., Usta I. et al. Maternal morbidity and mortality in 442 pregnancies with hemolysis, elevated liver enzymes, and low platelets (HELLP syndrome). Am. J. Obstet. Gynecol. 1993: 169: 1000-1006.

Sibai B.M., Ramadan M.K., Chari R.S. et al. Pregnancies complicated by HELLP syndrome (hemolysis, elevated liver enzymes, and low platelets): subsequent pregnancy outcome and long-term prognosis. Am. J. Obstet. Gynecol. 1995; 172: 125-129

Sibai BM, Ramadan MK. Acute renal failure in pregnancies complicated by hemolysis, elevated liver enzymes, and low platelets. Am J Obstet Gynecol. 1993;168(6 Pt 1):1682–1687.

Тромбоцитопения

- Количество тромбоцитов <150.000/мм 3
- Или снижение количества тромбоцитов >25% от базального уровня (если он известен).

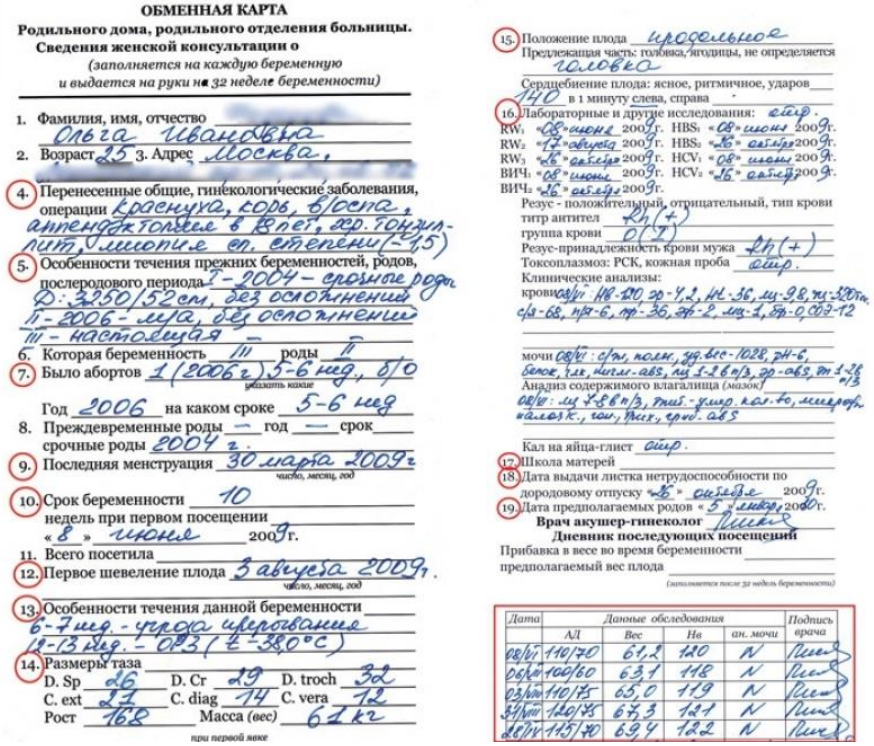

ОБМЕННАЯ КАРТА
Родильного дома, родильного отделения больницы.
Сведения женской консультации о
(заполняется на каждую беременную
и выдается на руки на 32 неделе беременности)

1. Фамилия, имя, отчество Ольга Ивановна
2. Возраст 25 3. Адрес Москва,
4. Перенесенные общие, гинекологические заболевания, операции краснуха, корь, б/оспа, аппендэктомия в 8 лет, хр. тонзиллит, миопия сл. степени (-1,5)
5. Особенности течения прежних беременностей, родов, послеродового периода I - 2004 – срочные роды Д: 3250/52см, без осложнений II - 2006 - мед, без осложнений III - настоящая –
6. Которая беременность III роды II
7. Было абортов 1 (2006 г.) 5-6 нед., б/о (указать какие)
Год 2006 на каком сроке 5-6 нед
8. Преждевременные роды — год — срок
срочные роды 2004 г.
9. Последняя менструация 30 марта 2009 г. (число, месяц, год)
10. Срок беременности 10 недель при первом посещении «8» июня 2009 г.
11. Всего посетила
12. Первое шевеление плода 3 августа 2009 г. (число, месяц, год)
13. Особенности течения данной беременности 6-7 нед. - угроза прерывания 12-13 нед. - ОРЗ (t - 38,0°С)
14. Размеры таза
D. Sp 26 D. Cr 29 D. troch 32
C. ext 27 C. diag 14 C. vera 12
Рост 168 Масса (вес) 61 кг (при первой явке)

15. Положение плода продольное
Предлежащая часть: головка, ягодицы, не определяется головка
Сердцебиение плода: ясное, ритмичное, ударов 140 в 1 минуту слева, справа
16. Лабораторные и другие исследования: отр.
RW1 «08» июня 2009 г. HBS1 «08» июня 2009 г.
RW2 «17» августа 2009 г. HBS2 «26» августа 2009 г.
RW3 «26» августа 2009 г. HCV1 «08» июня 2009 г.
ВИЧ1 «08» июня 2009 г. HCV2 «26» августа 2009 г.
ВИЧ2 «26» августа 2009 г.
Резус - положительный, отрицательный, тип крови
титр антител Rh (+)
группа крови 0 (I)
Резус-принадлежность крови мужа Rh (+)
Токсоплазмоз: РСК, кожная проба отр.
Клинические анализы:
крови 08/VI: Hb-120, эр-4,2, Ht-36, лц-9,8, тц-320тн, сл-68, пл-6, мф-26, эф-2, мц-1, Sh-0,009-12
мочи 08/VI: с/ж, полн, уд.вес-1028, pH-6, белок, глю, нитр-abs, лц 1-2 в п/з, эр-abs, пл 1-2 в п/з
Анализ содержимого влагалища (мазок) 08/VI: лц 1-8 в п/з, трих.-умер. кат.-то, микроорг. «палоч.», кок., Trich, гриб-abs
Кал на яйца-глист отр.
17. Школа матерей
18. Дата выдачи листка нетрудоспособности по дородовому отпуску «26» августа 2009 г.
19. Дата предполагаемых родов «5» марта 2010 г.
Врач акушер-гинеколог Пик
Дневник последующих посещений
Прибавка в весе во время беременности
предполагаемый вес плода
(заполняется после 32 недель беременности)

Дата	Данные обследования				Подпись врача
	АД	Вес	Hb	ан. мочи	
08/VI	110/70	61,2	120	N	Пик
06/VII	100/60	63,1	118	N	Пик
03/VIII	110/75	65,0	119	N	Пик
31/VIII	120/75	67,3	121	N	Пик
28/IX	115/70	69,4	122	N	Пик

Микроангиопатическая гемолитическая анемия (МАГА)

•шизоцитоз и/или

•повышение уровня ЛДГ и/или снижение гаптоглобина

Направление кровотока

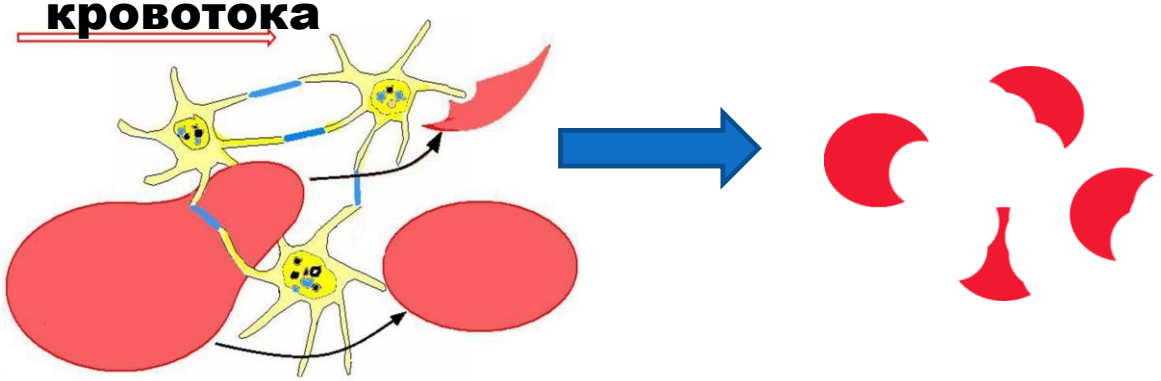

- **При любой ТМА в течение первых двух дней в крови может не быть шизоцитов.**

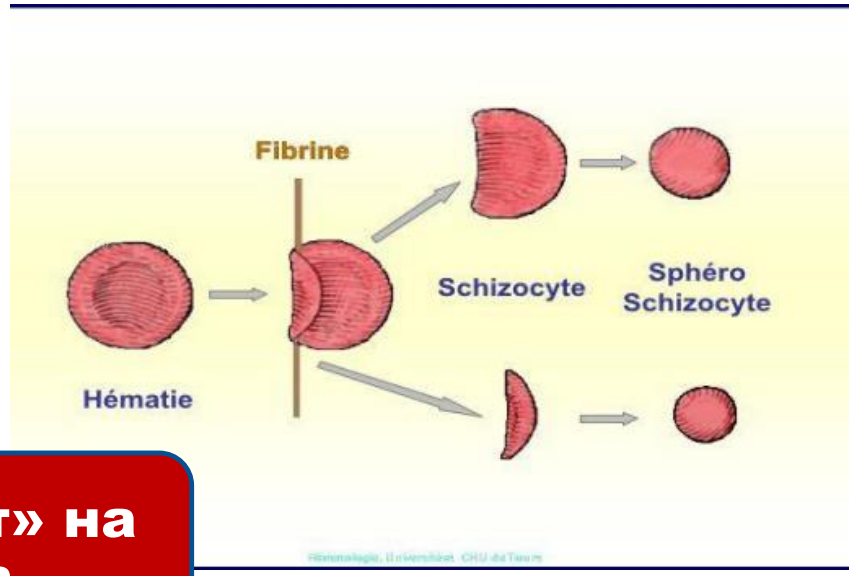

Эритроциты «висят» на нитях фибрина

- George J.N. How I treat patients with thrombotic thrombocytopenic purpura-hemolytic uremic syndrome. Blood 2000; 96(4): 1223–9
- Rock G.A., Shumak K.H., Buskard N.A. et al. Comparison of plasma exchange with plasma infusion in the treatment of thrombotic thrombocytopenic purpura. Canadian Apheresis Study Group. N. Engl. J. Med. 1991; 325(6): 393–7.
- ICSH recommendations for identification, diagnostic value, and quantitation of schistocytes.*Zini G, d'Onofrio G, Briggs C, Erber W, Jou JM, Lee SH, McFadden S, Vives-Corrons JL, Yutaka N, Lesesve JF, et al.Int J Lab Hematol. 2012 Apr; 34(2):107-16. Epub 2011 Nov 15.*
- 2013 John Wiley & Sons Ltd, Int. Jnl. Lab. Hem. 2013, 35, 601–607

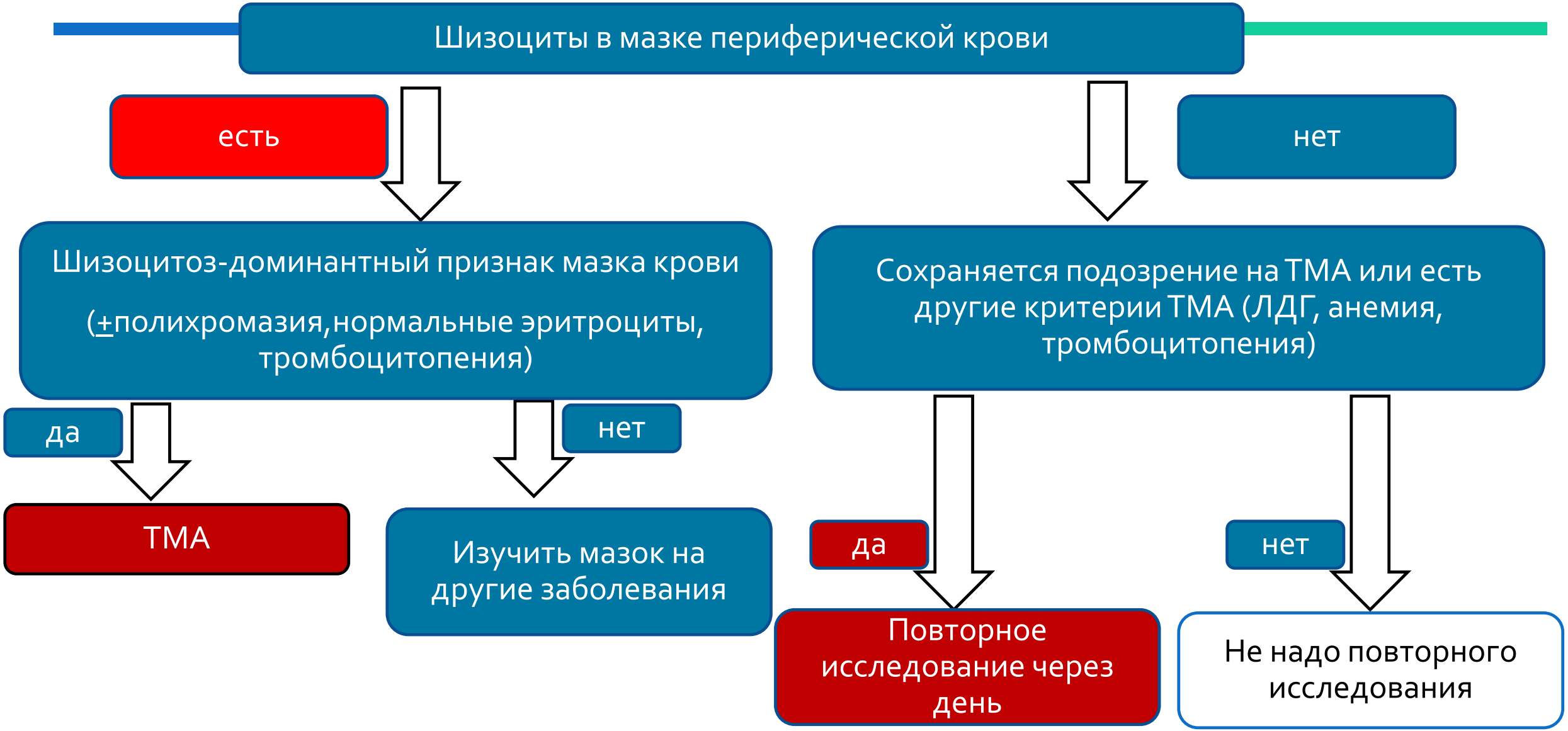

Zini G et al. ICSH recommendations for identification, diagnostic value, and quantitation of schistocytes. *Int J Lab Hematol. 2012 Apr; 34(2):107-16. Epub 2011 Nov 15.*

ЛДГ

Свободный гемоглобин

гаптоглобин

Гаптоглобин быстро связывает свободный гемоглобин

Снижение уровня гаптоглобина

макрофаг

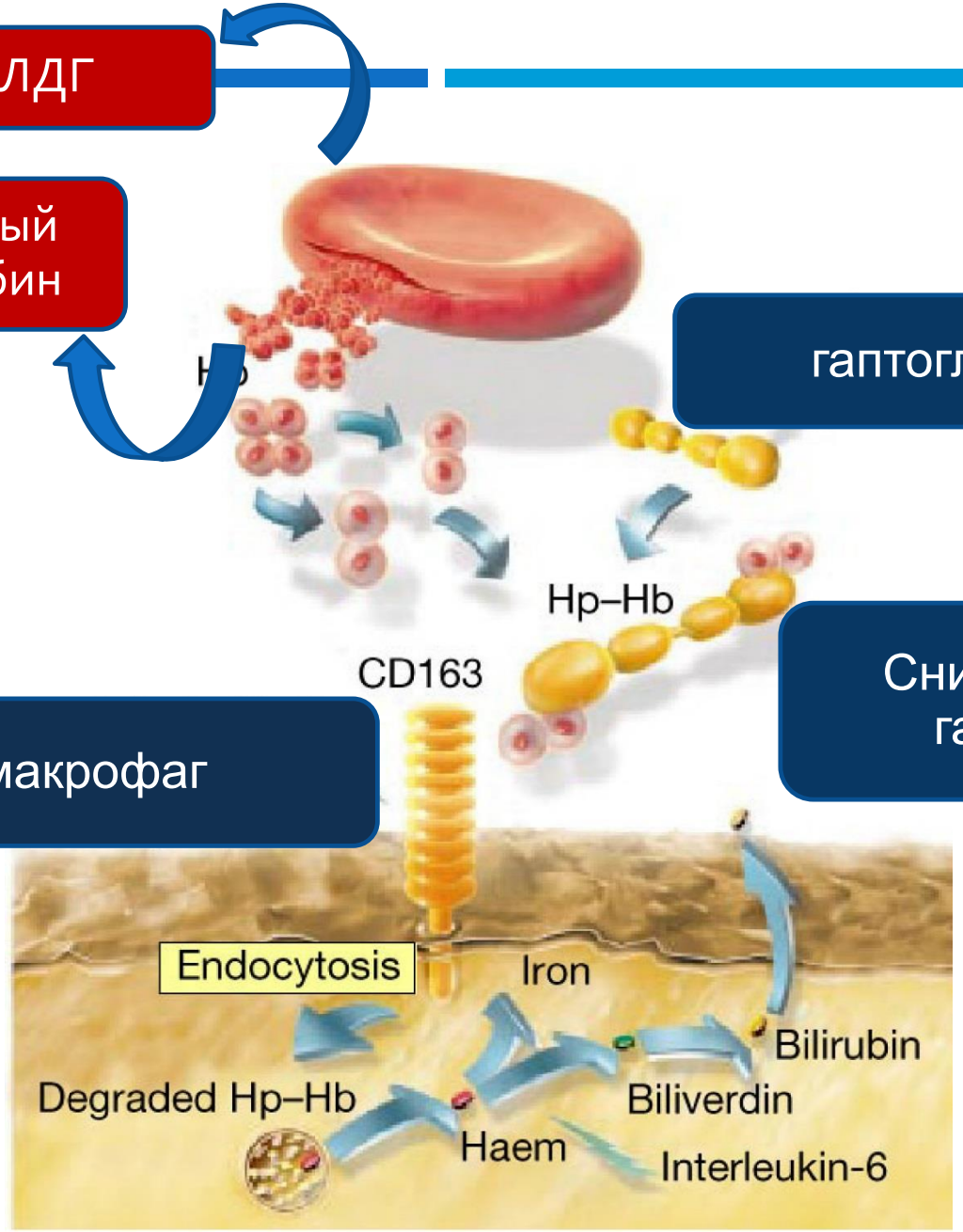

The Hp–Hb complex is engulfed by the macrophage and digested to release haem.

Dennis, C., *Nature* 2001 409(6817) p141-143

Беременность

- Фактор Виллебрандта 200-500%
- Активность ADAMTS 13- снижена в 2 раза
- Активация комплемента

- Преэклампсия и HELLP-синдром- триггеры для активации комплемента

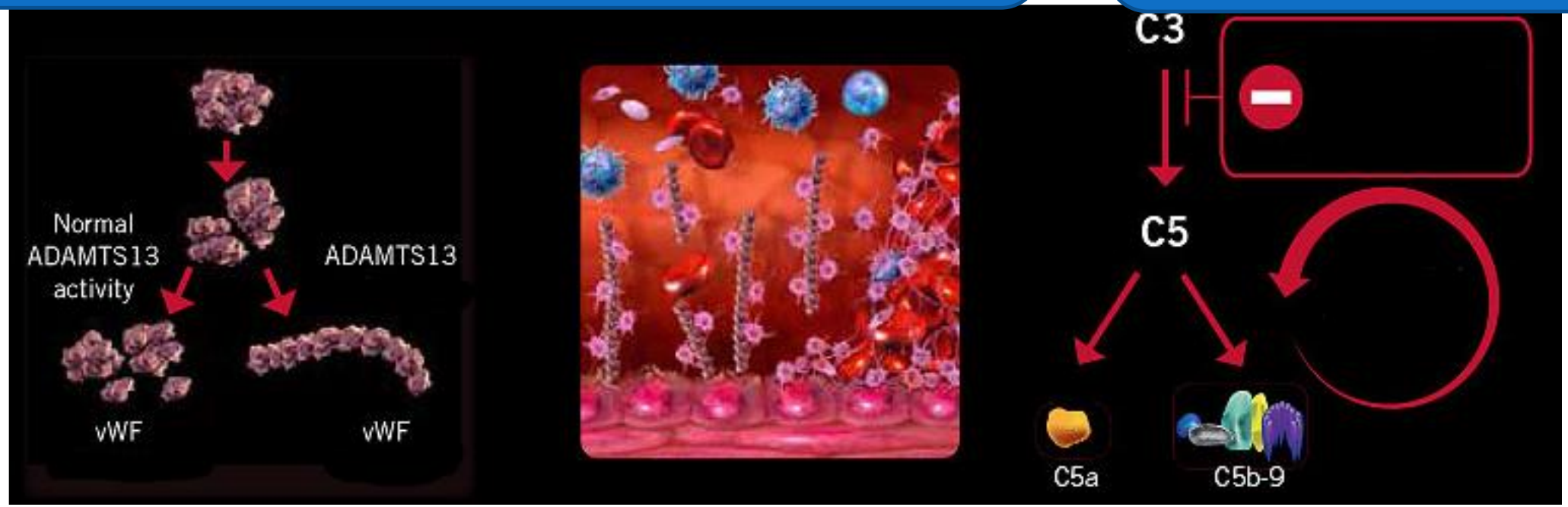

КЛИНИКО-ЛАБОРАТОРНЫЕ ПРОЯВЛЕНИЯ ЛЮБОЙ ТМА

Диагностика ТМА основана на наличии тромбоцитопении и микроангиопатического гемолиза (МАГА) в сочетании с признаками поражения почек и/или экстраренального поражения

Органная дисфункция

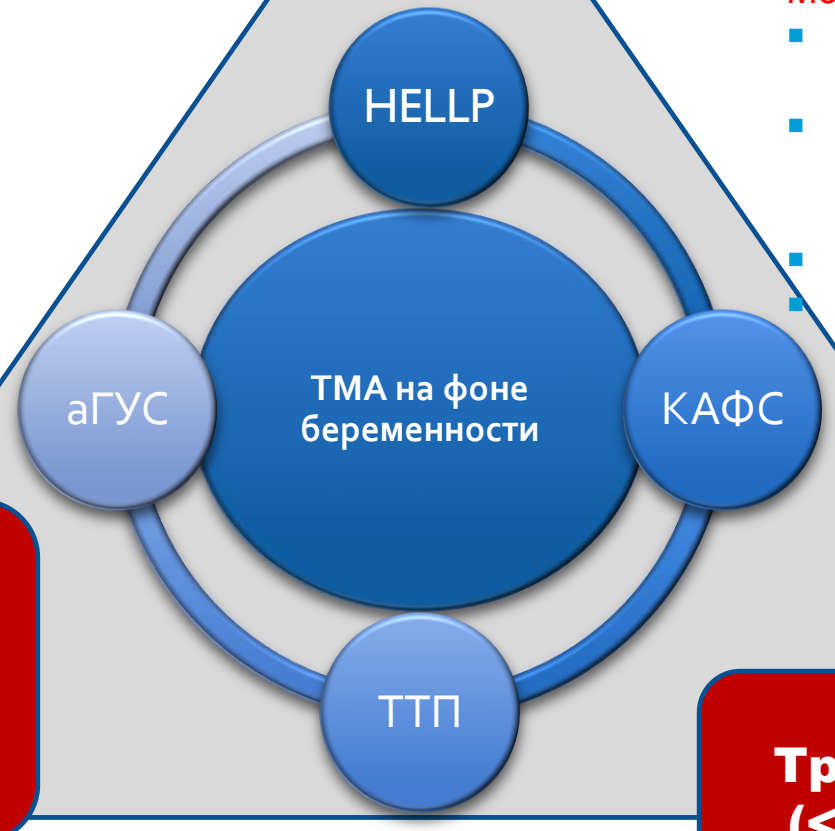

Морфологические признаки

- Отек эндотелиальных клеток с отслойкой от базальной мембраны;
- Расширение субэндотелиального пространства с отложением в нем детрита клеток и фибриногена;
- Утолщение стенок артериол/капилляров;
- Тромбоз сосудов микроциркуляторного русла;

Анемия (МАГА) с фрагментацией эритроцитов

Тромбоцитопения (<150 000 в мкл.)

Острая жировая печень беременных- это не ТМА
Частота 1:10 000-25 000

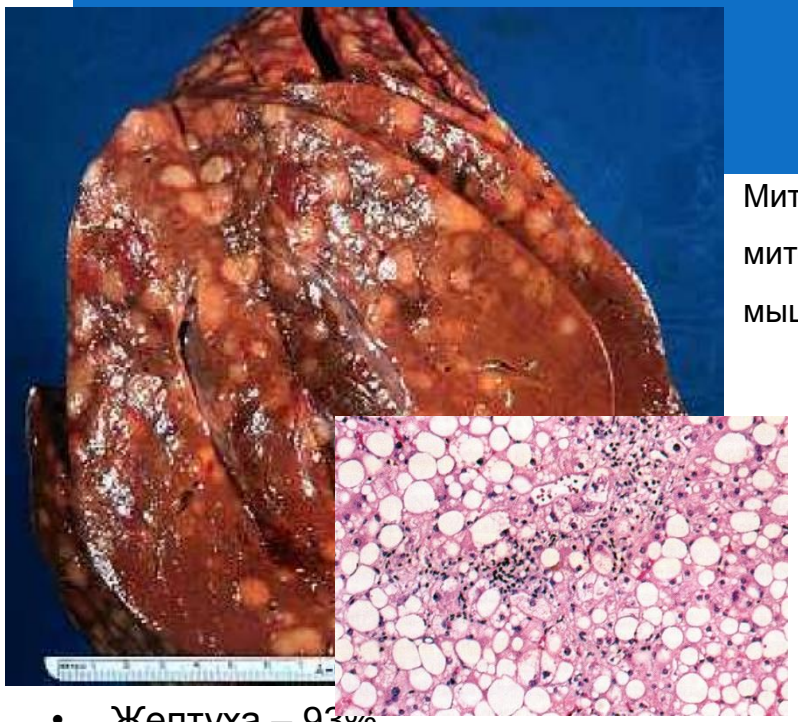

Митохондриальная системная цитопатия (жировое перерождение печени — проявление системной патологии митохондрий (мутация длинной цепи 3-гидроксиацил-КоА дегидрогеназы (LCHAD) , поражающей также почки, мышцы, нервную систему, поджелудочную железу, сердце).

- Желтуха – 93%
- Рвота 97%,
- Асцит 47%
- Энцефалопатия 86%
- Выраженная гепатомегалия
- Острая печеночная недостаточность

Критерии Swansea (6 и более)

1. Тошнота и рвота
2. Боль в животе
3. Полидипсия и полиурия
4. Энцефалопатия
5. Увеличение уровня трансаминаз (АСТ, АЛТ > 42 МЕ/л)
6. Гипербилирубинемия
7. Гипогликемия (<4,0 ммоль/л).
8. Увеличение уровня мочевой кислоты (> 340 мкмоль/л).
9. Острое почечное повреждение (креатинин > 150 мкмоль/л)
10. Увеличение уровня аммиака (> 47 мкмоль/л).
11. Лейкоцитоз (> 11 × 109/л).
12. Коагулопатия (ПВ более 14 с, АЧТВ более34 с).
13. Асцит или гиперэхогенная структура печени при УЗИ
14. Микровезикулярный стеатоз при биопсии печени

Может сопровождаться ДВС-синдромом

Hay J.E. Liver disease in pregnancy. Hepatology. 2008 Mar;47(3):1067-76, Hepburn I.S., Schade R.R. Pregnancy-associated liver disorders. Dig Dis Sci .2008 Sep;53(9):2334-58, Ibdah J. A. Acute fatty liver of pregnancy: An update on pathogenesis and clinical implications World J Gastroenterol 2006 December 14; 12(46): 7397-7404, Ko H.H., Acute fatty liver of pregnancy Can J Gastroenterol. 2006 January; 20(1): 25–30.,Lee N.M., Brady C.W. Liver disease in pregnancy. World J Gastroenterol. 2009 Feb 28;15(8):897-906., Mackillop L., Williamson C. Liver disease in pregnancy. Postgrad. Med. J. 2010 Mar;86 (1013) :160-4. Rakheja D., Bennett M.J., Rogers B.B. Long-chain L-3-hydroxyacyl-coenzyme a dehydrogenase deficiency: a molecular and biochemical review. Lab Invest.2002 Jul;82(7):815-24.

Шизоциты при ТМА и ДВС

- ДВС- приобретенная, вторичная ОСТРАЯ патология гемостаза
- Соответствует только критическому состоянию!!!

35 больных с ДВС (шкала ISTH >5 баллов)

- Шизоциты <0.5% - 20 больных
- Шизоциты 0.5-1% - 6 больных
- Шизоциты > 1% - 4 больных

Шизоциты часто встречаются у больных с ДВС, однако обычно не превышают 0.5%.
Шизоциты ≥1% свидетельствуют о ТМА

Показатель		Балл
Число тромбоцитов		0
	≥50 x 10^9/л, но < 100 x 10^9/л	1
	< 50 x 10^9/л	2
Маркеры деградации фибрина (продукты деградации фибрина-ПДФ, Д-димеры, фибрин-мономеры)	ПДФ не более 10 нг/мл Д-димеры менее 900 нг/мл Фибрин-мономеры менее 2,6 мкг/мл	0
	ПДФ не более 20 нг/мл Д-димеры 900--3100 нг/мл Фибрин–мономеры не менее2,6 мкг/мл, но менее 5 мкг/мл	2
	ПДФ не более 40 нг/мл Д-димеры более 3100 нг/мл Фибрин-мономеры не менее 5 мкг/мл	3
Фибриноген	Не менее 1 г/л	0
	Менее 1 г/л	1
Удлинение ПВ или ПИ	Удлинение меньше, чем на 3 с ПИ менее 70 %	0
	Удлинение на 3 -- 6 с ПИ менее 51%	1
	Удлинение более чем на 6 с	2

Lesesve JFet al. Schistocytes in disseminated intravascular coagulation Int. Jnl. Lab. Hem. 2014, 36, 439–443

ТМА vs ДВС или +ДВС?

- ДВС- приобретенная, вторичная ОСТРАЯ патология гемостаза
- Соответствует только критическому состоянию!!!

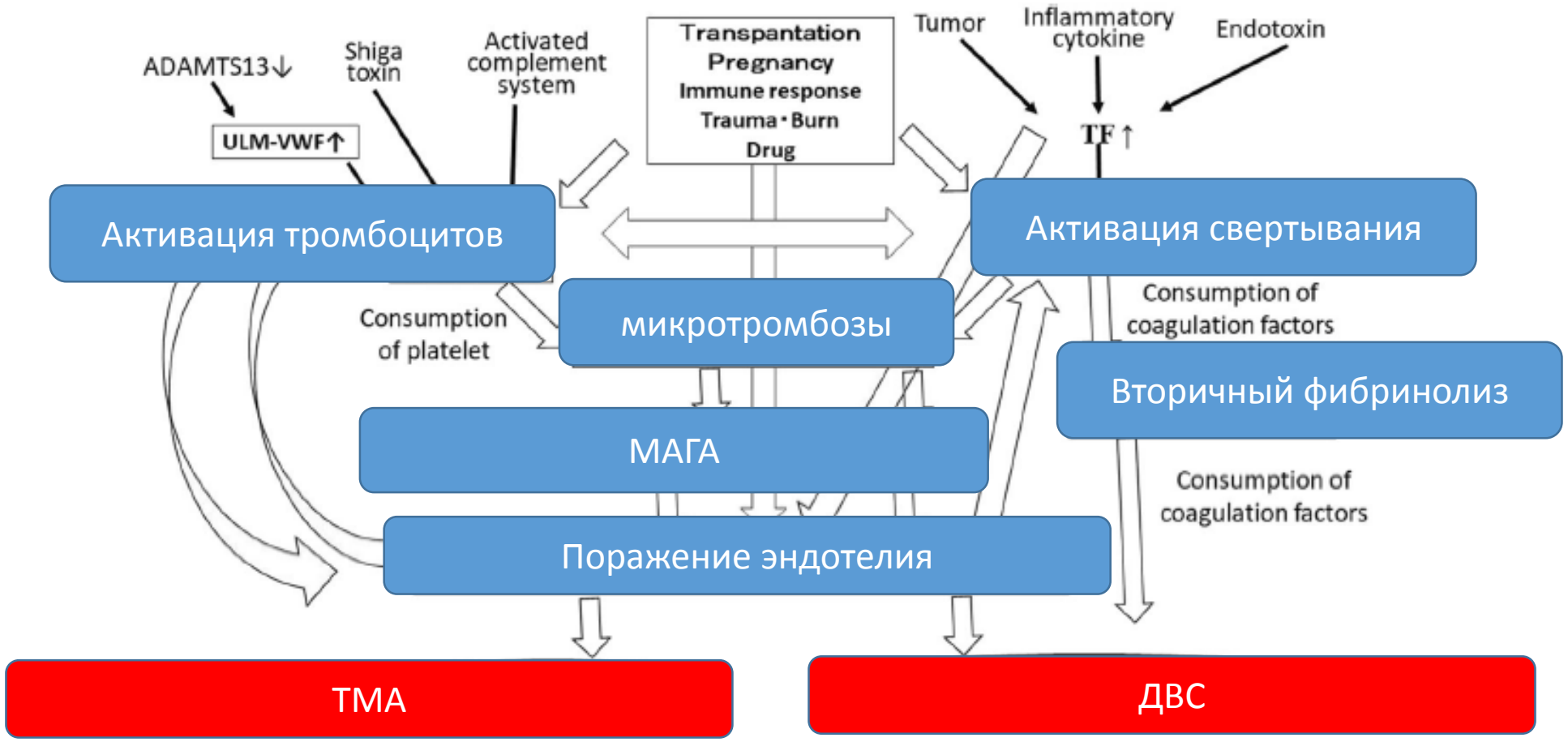

Wada et al. Thrombosis Journal (2018) 16:14

ТМА vs ДВС или +ДВС?

ТМА

ДВС

Микроангиопатическое поражение

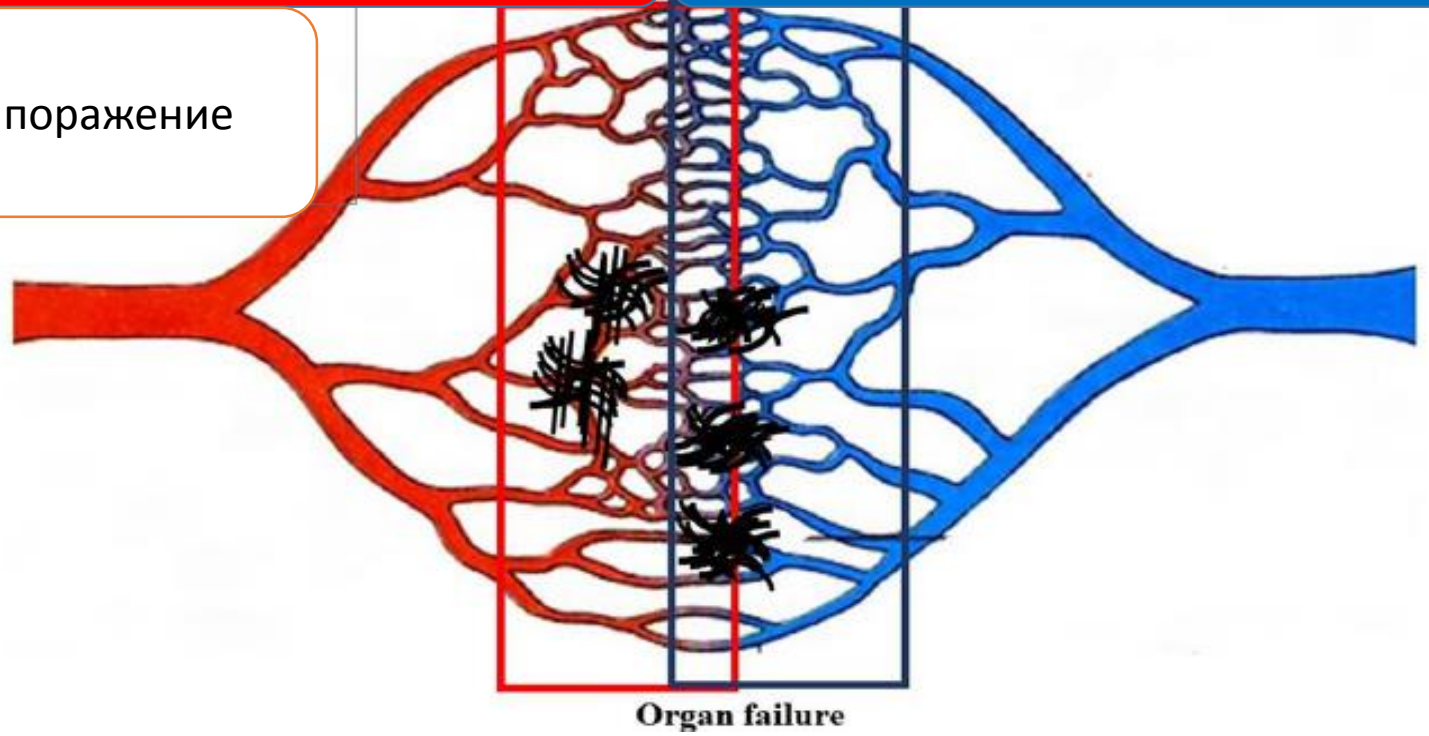

Wada et al. Thrombosis Journal (2018) 16:14

ДИФФЕРЕНЦИАЛЬНАЯ ДИАГНОСТИКА ТМА ПРИ БЕРЕМЕННОСТИ ДОЛЖНА ВКЛЮЧАТЬ В СЕБЯ ВЕРИФИКАЦИЮ СЛЕДУЮЩИХ ЕЕ ВИДОВ:

Сложная задача

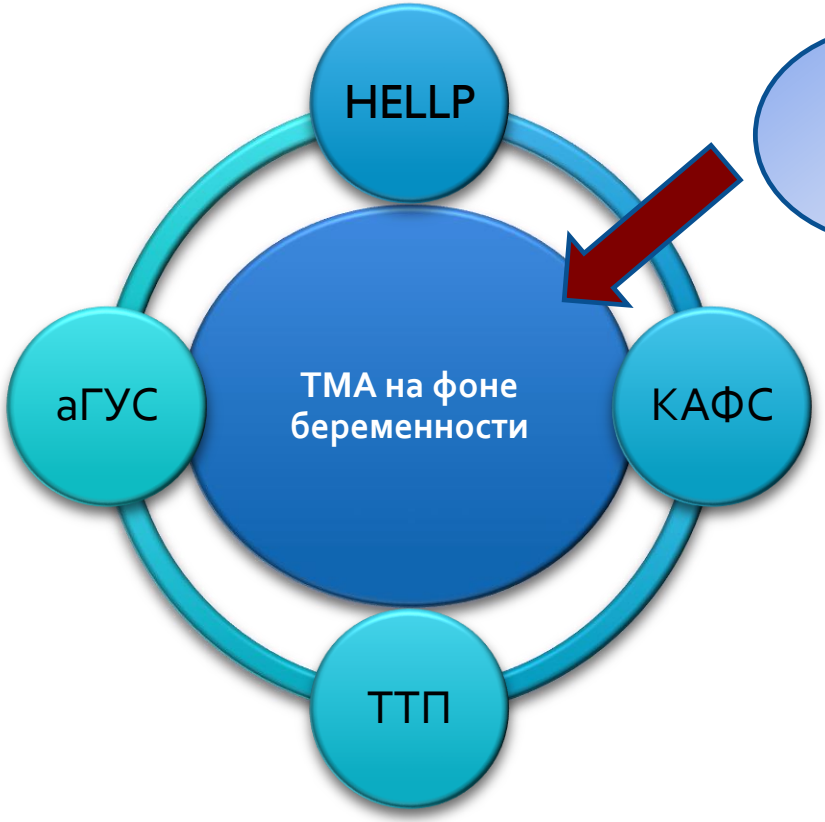

ДВС

Сепсис+ДВС

Острая жировая печень+ДВС

Кровотечение+ДВС

Несмотря на сходство клинико-лабораторных проявлений этих видов патологии, подходы к их лечению различаются

Основные формы ТМА в акушерской практике

- «Неакушерские»

ТТП

аГУС

КАФС

родоразрешение

- Ассоциированные с беременностью

Преэклампсия

HELLP

Родоразрешение не предотвращает прогрессирования

Родоразрешение обусловливает регресс симптомов

Fakhuri F et al. Clin J Am Soc Nephrol 2012; 7:2100-2106, Fakhuri F et al. J Am Soc Nephrol 2010; 21:859-867

AN ACUTE FEBRILE PLEIOCHROMIC ANEMIA WITH HYALINE THROMBOSIS OF THE TERMINAL ARTERIOLES AND CAPILLARIES

AN UNDESCRIBED DISEASE *

ELI MOSCHCOWITZ, M.D.
NEW YORK

This case is remarkable, clinically and anatomically.

REPORT OF CASE

History—K. Z., a girl, aged 16 years, was an elementary school graduate, had gone to business school, and had been employed for eight months preceding the illness. There were three other children, two younger and one older; all apparently were perfectly normal. There were no home difficulties, and poverty was not extreme. She had spent September 4 and 5 at Rockaway Beach, where she appeared in perfect health and spirits. She had returned home on the evening of September 5 and slept well. On the morning of September 6, she complained of weakness in the upper extremities and had pain on moving the wrists and elbows; she already had marked pallor and was slightly constipated. The symptoms increased in severity until she was admitted to the Beth Israel Hospital, September 15. While at home, she had a constant fever, the temperature rising once to 104 F. and staying at other times between 101 and 102. F.

Arch Intern Med. 1925;36:89

Dr. Eli Moschcowitz

16 летняя девочка:

- лихорадка,
- анемия,
- множественные петехии
- ишемический инсульт
- острая сердечная недостаточность

Множественные гиалиновые тромбы в терминальных артериолах и капиллярах внутренних органов

ТРОМБОТИЧЕСКАЯ ТРОМБОЦИТОПЕНИЧЕСКАЯ ПУРПУРА

МЕХАНИЗМ РАЗВИТИЯ

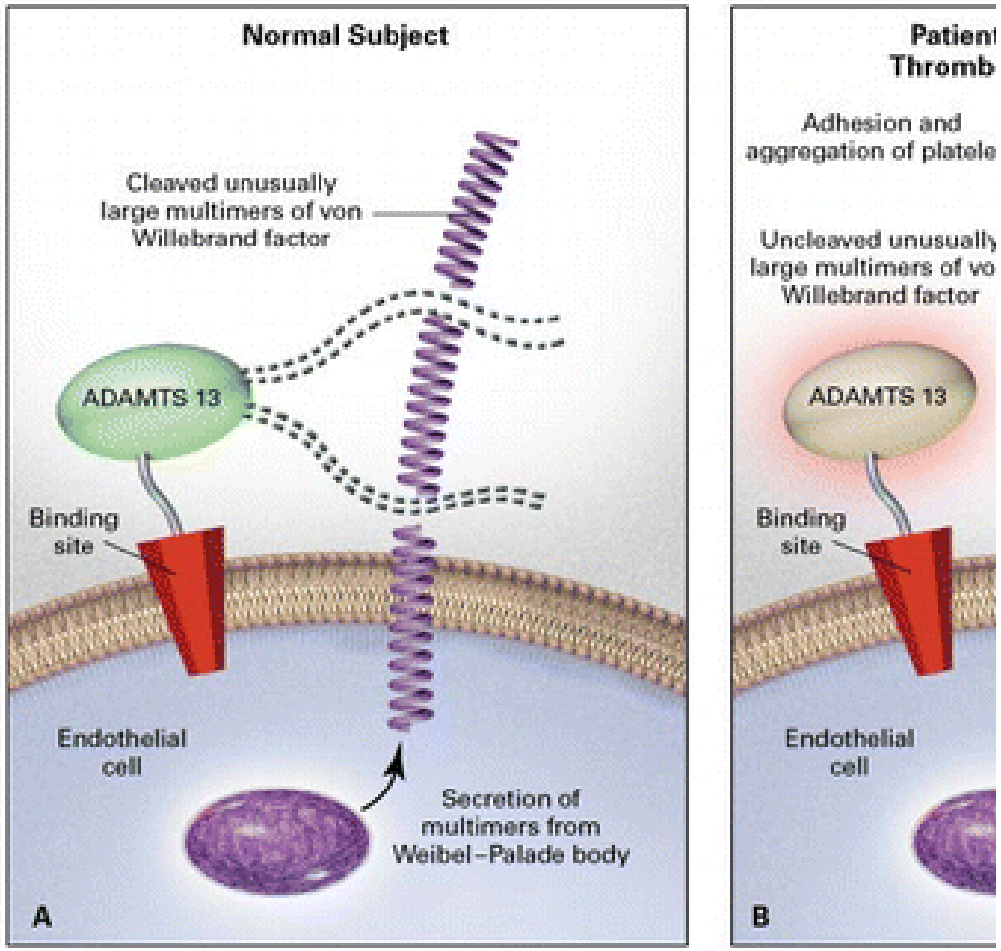

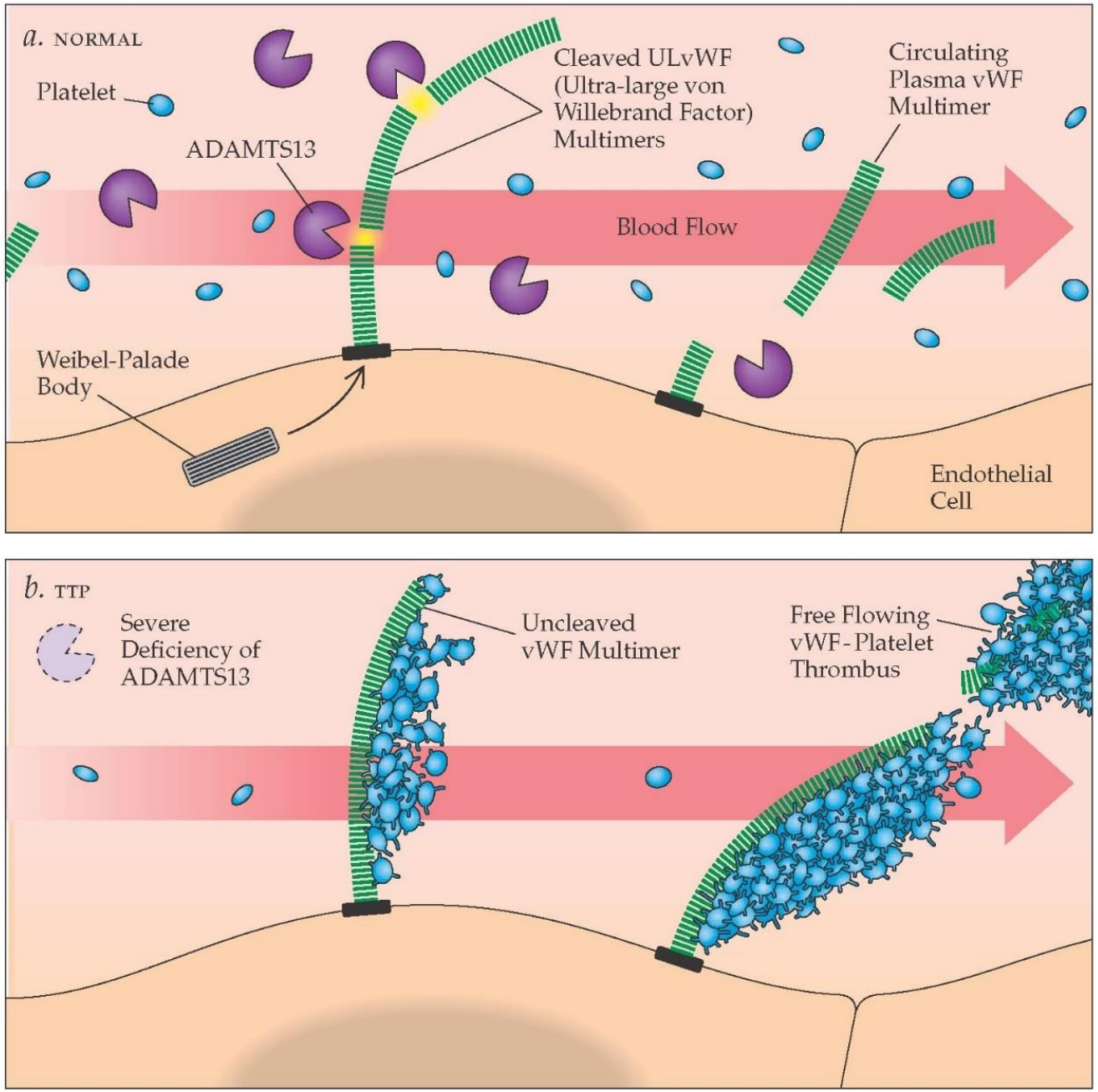

КЛИНИКО-ЛАБОРАТОРНЫЕ ПРОЯВЛЕНИЯ ТТП

ADAMTS 13 < 10%

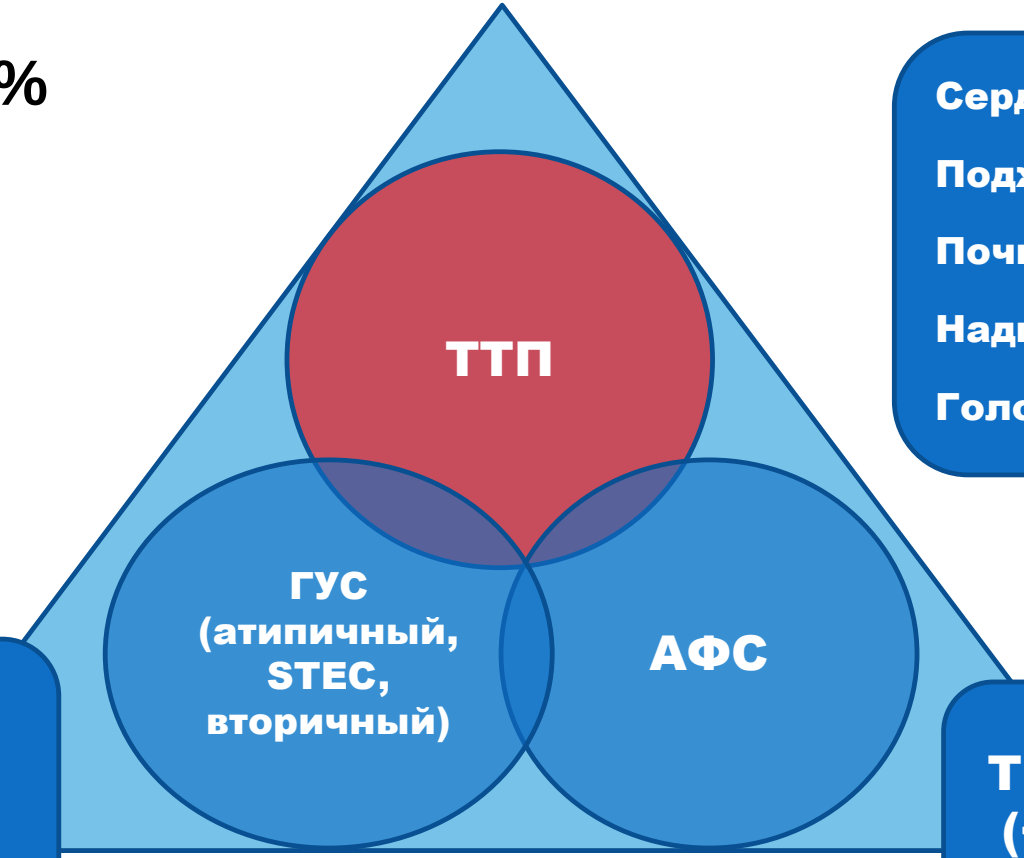

Сердце

Подж. железа

Почки

Надпочечники

Головной мозг

Анемия (МАГА) с фрагментацией эритроцитов

Тромбоцитопения (<150 000 в мкл.) Чаще всего <30

ДИАГНОСТИКА ТТП (TTP PLASMIC SCORING SYSTEM)

	Балл
Тромбоцитопения<30 x 10 в 9 на л	1
Гемолиз(†)	1
Нет активного рака	1
Нет органной трансплантации или ТКМ	1
MCV <90 fL	1
МНО <1.5	1
Креатинин <2.0 mg/dL	1
†ретикулоцитоз>2.5%, ИЛИ неопределяемый гаптоглобин ИЛИ непрямой билирубин >2.0 mg/dL.	

Количество баллов	Риск	Риск тяжелого дефицита ADAMTS13 (≤ 10%)
0-4	низкий	4.3%
5-6	промежуточный	56.8%
7	высокий	96.2%

ТТП, АССОЦИИРОВАННАЯ С БЕРЕМЕННОСТЬЮ



- фактор Виллебранда 200-500%
- активность ADAMTS13- 50%

◆ ТТП

▲ аГУС

- Fakhouri F, et al. *J Am Soc Nephrol.* 2010;21(5):859-867.

ТЕРАПИЯ ТТП

1)Плазмотерапия (цель: восполнение дефицита ADAMTS) из расчета **30-60** мл/кг/сут

2)Иммуносупрессия: глюкокортикоиды в высоких дозах (40–60 мл/кг), ритуксимаб

Дозы ритуксимаба: 375 мг/м2 1 раз в неделю 4 инфузии, при необходимости количество введений увеличивают до 8. Препарат вводится в первые три дня терапии дополнительно к плазмозаменам и глюкокортикостероидам.

ПЛАЗМООБМЕН ПРИ ТМА
КРИТЕРИИ ЭФФЕКТИВНОСТИ

- Частота проведения : ежедневно
- Объем замещения: 1-1,5
- Замещение: СЗП

Прекращение плазмообмена: ***нормализация гематологических показателей***

(уровень ЛДГ < 600Ед/л, тромбоциты более 150 тыс в мкл в течение 3 последующих дней)

КАТАСТРОФИЧЕСКИЙ АФС И БЕРЕМЕННОСТЬ

Критерии диагностики АФС

- **Клинические критерии:**
- Сосудистый тромбоз: артериальный, венозный, тромбоз мелких сосудов.
- Патология беременности :– один и более случаев внутриутробной гибели плода после 10 нед беременности;
- – один и более эпизодов преждевременных родов до 34 нед беременности из-за преэклампсии, или эклампсии, или выраженной плацентарной недостаточности;
- – три и более последовательных случаев спонтанных абортов до 10 нед беременности
- **Лабораторные критерии:**
- Дважды положительные аКЛ в средних и высоких титрах с интервалом не менее 12 нед
- Дважды положительный волчаночный антикоагулянт с интервалом не менее 6 нед

Клинические варианты АФС

- Вторичный АФС

  ассоциированный с СКВ

  ассоциированный с другими заболеваниями,

  в первую очередь, с системными

- Первичный АФС
- Катастрофический АФС (менее 1%):

острая полиорганная недостаточность (не менее 3х органов) вследствие тромбообразования в сосудах органного микроциркуляторного русла, развивающегося в сроки от нескольких часов до нескольких дней

Критерии классификации КАФС (10-й Международный Конгресс по антифосфолипидному синдрому в г. Таормина,Сицилия, 2002г)

- Клинические проявления окклюзии сосудов 3 органов и систем или более
- Развитие клинических проявлений одновременно или с промежутком не более 1 нед
- Гистологические или инструментальное подтверждение окклюзии сосудов мелкого калибра по меньшей мере в одном органе
- Серологическое подтверждение наличия АФА (волчаночный антикоагулянт и/или антикардиолипиновые антитела и/или анти β2-гликопротеин1)

КАФС чаще всего ставится посмертно

МОРФОЛОГИЧЕСКОЕ ИССЛЕДОВАНИЕ ПЛАЦЕНТЫ

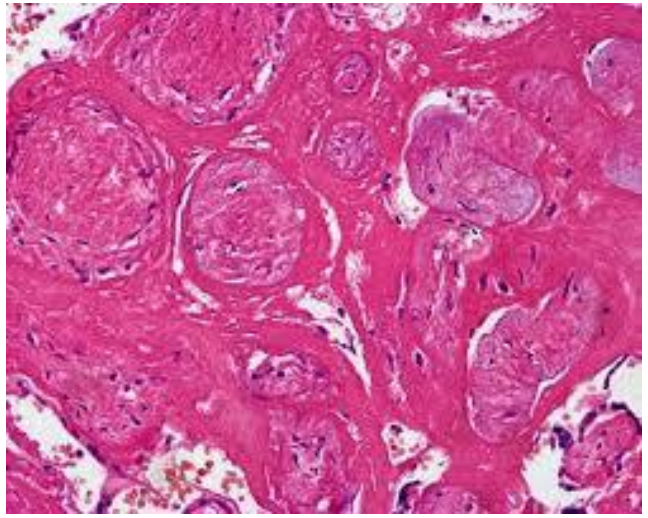

Периворсинковое отложение фибриноида

Плотные гомогенные массы фибриноида окружают ворсины с фиброзированной стромой и облитерированными сосудами. Окраска гематоксилином и эозином (х200).

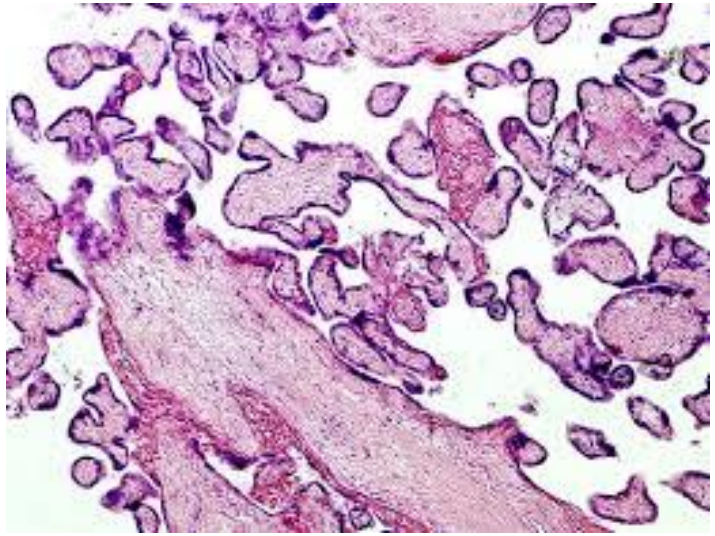

Тромбоз фетальных артерий. Ворсины бессосудистые, с фиброзом стромы. Межворсинчатое пространство широкое, свободное.

Диагноз: катастрофический АФС

Catastrophic antiphospholipid syndrome: how to diagnose a rare but highly fatal disease.*Aguiar CL, Erkan D.Ther Adv Musculoskelet Dis. 2013 Dec; 5(6):305-14.*

ПАТОГЕНЕЗ ПРЕЭКЛАМПСИИ

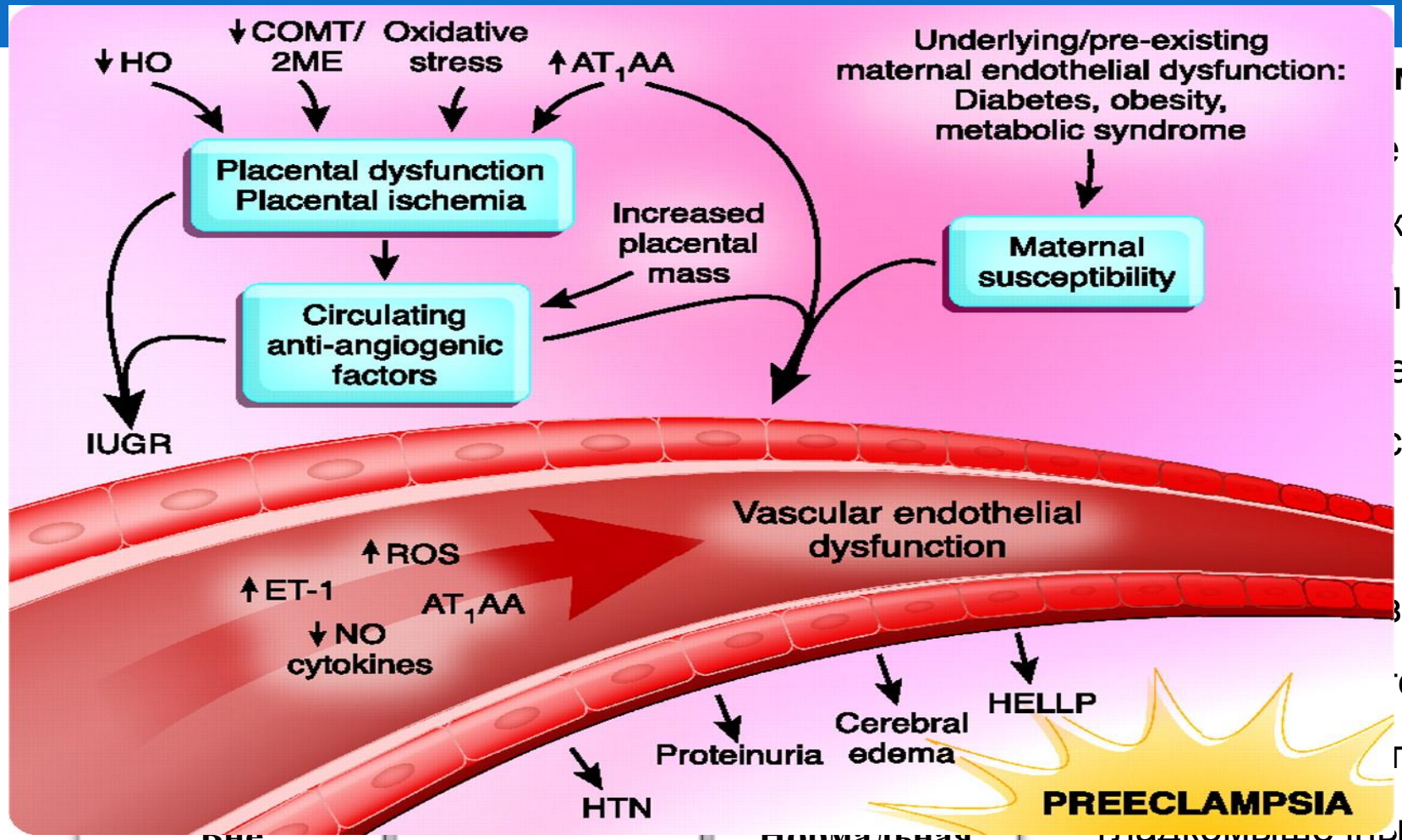

Вне беременности | Преэклампсия | Нормальная беременность

менность:

цидуального сегмента,

ками трофобласта

адкомышечных волокон

ерий

судистой резистентности

вия трофобласта в клетки

ерий (только в децидуальном

гральный участок сохраняет

ые клетки, чувствительные к

прессорам)

ЧТО МЫ ЗНАЕМ О HELLP СИНДРОМЕ?

0,5-0,9% беременностей

10-20% от преэклампсий

70% до родов

30% после родов

10-20% без признаков ПЭ

Неполная инвазия трофобласта в клетки спиральных артерий

Абнормальная плацентация

Разные фенотипы?

HELLP

преэклампсия

Joshi et. all. Liver disease in pregnancy The lancet Vol 375 February 13, 2010

HELLP-СИНДРОМ И АГУС-РАЗВИВАЮТСЯ ВСЛЕДСТВИЕ НЕКОНТРОЛИРУЕМОЙ АКТИВАЦИИ КОМПЛЕМЕНТА

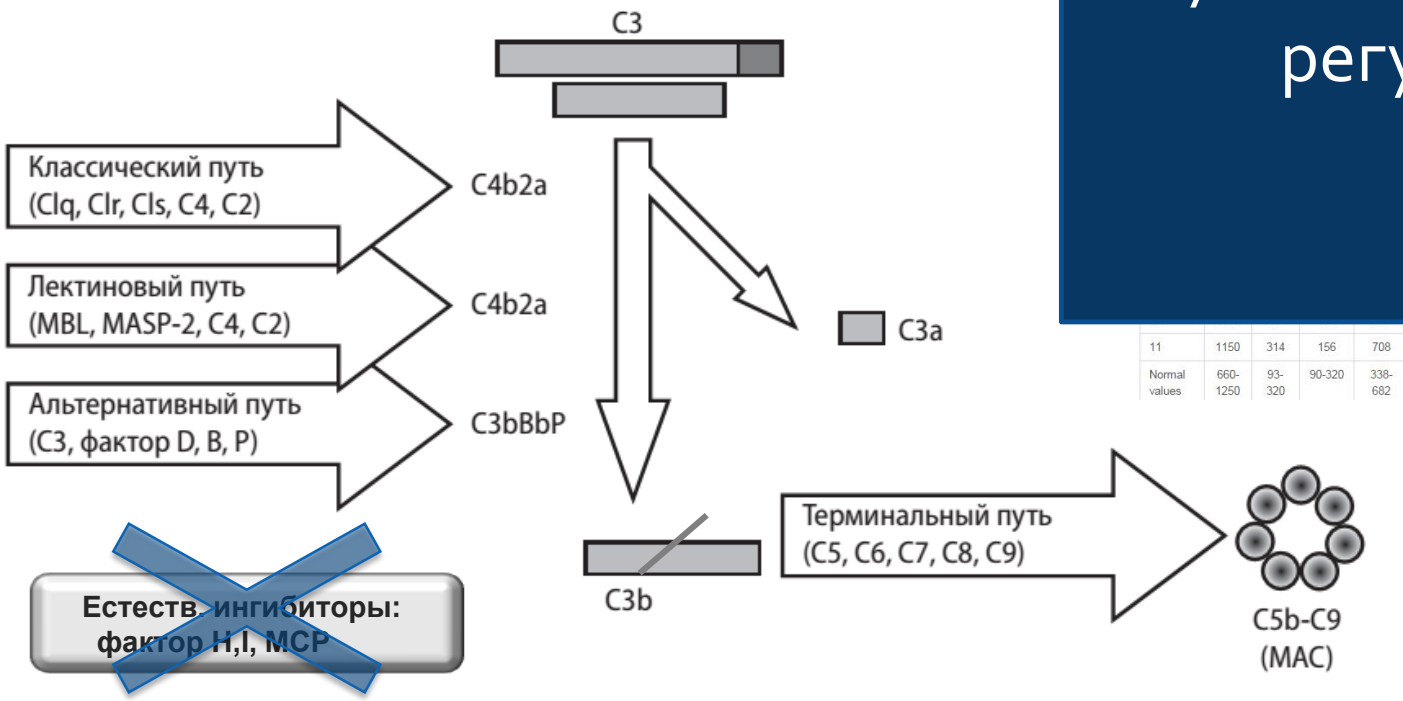

Изучение полиморфизмов белков-регуляторов при HELLP

4 мутации:

1 CFH,1 MCP,2CFI

11	1150	314	156	708	84	1246
Normal values	660-1250	93-320	90-320	338-682	42-78	600-1500

Повреждение эндотелия

ТМА

Полиорганная недостаточность

Нарушение регуляции комплемента приводит к его неконтролируемой активации

Основные формы ТМА в акушерской практике

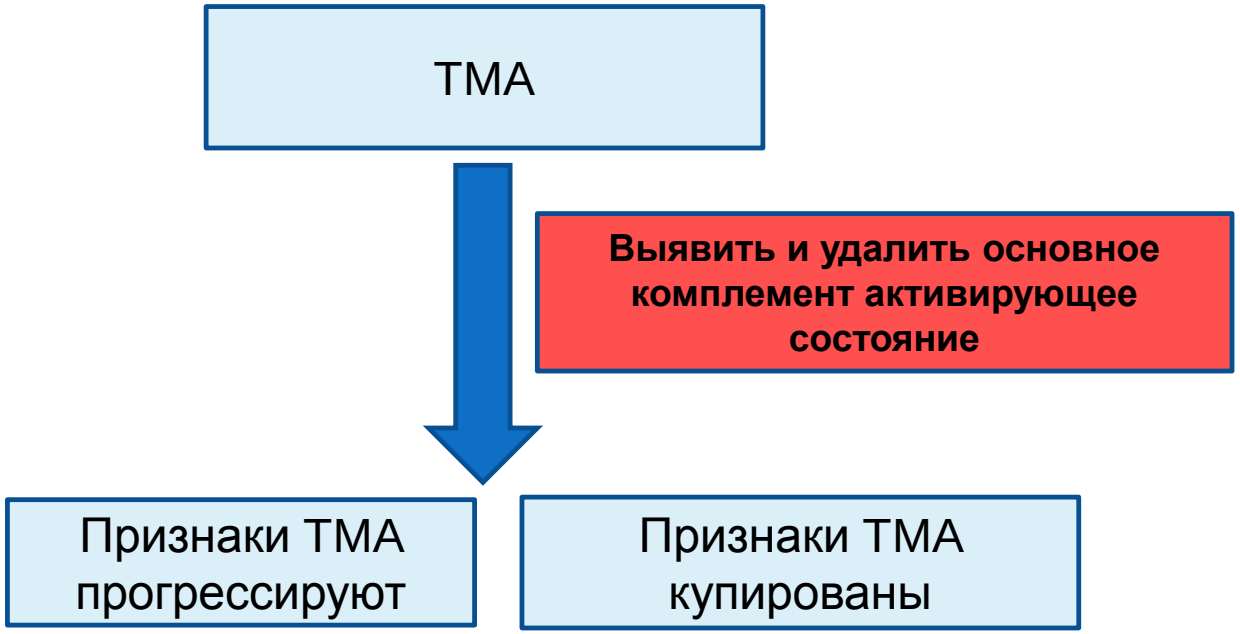

HELLP-синдром и аГУС-разные стадии одной болезни

Fakhouri F. Transfus Apher Sci. 2016;54:199-202
Shen Y. Thromb J. 2016;14(Suppl 1):19.

ДИСБАЛАНС SFLT/PLGF БОЛЕЕ ВЫРАЖЕН ПРИ ПРЕЭКЛАМПСИИ

sFlt-1/ PlGF
Тяжелая преэклампсия
439.08 ± 112.29

sFlt-1/ PlGF
Умеренная преэклампсия
306.62 ± 164.5

sFlt-1/ PlGF
HELLP-синдром
254 ± 93.51

- **По-видимому, преэклампсия является лишь триггером для развития HELLP-синдрома, а не основным патогенетическим механизмом.**

Kirsanova T. et al NDT, Volume 32, Issue suppl_3, 1 May 2017, Pages iii524–iii525,

Классификация HELLP-синдрома

Класс HELLP	Классификация Mississippi	Классификация Tennessee
I	Тромбоциты < 50 000 ^{9}/л АСТ, АЛТ > 70 ЕД/л ЛДГ > 600 ЕД/л	Тромбоциты < 100 000^{9}/л АСТ > 70 ЕД/л ЛДГ > 600 ЕД/л
II	Тромбоциты 50 000-100 000 ^{9}/л АСТ, АЛТ > 70 ЕД/л ЛДГ > 600 ЕД/л	
III	**Тромбоциты 100 000-150 000^{9}/л** **АСТ, АЛТ > 40 ЕД/л** **ЛДГ > 600 ЕД/л**	

Haram K., Svendsen E., Abildgaard U. The HELLP syndrome: Clinical issues and management. A BMC Pregnancy Childbirth. 2009; 9: 8

Лабораторные показатели пациентов с HELLP-синдромом и Б-аГУС

	HELLP-синдром (n=34)	Б-аГУС (n=43)	контроль (n=25)
АЛТ/АСТ	**173,28/198,79**	**517,4/515,2**	20,3±2,89
Тромбоциты/мм3	**87,8** (17-256)	**56,2** (4-128)	214,44±23,23
Нв, г/л	**88,6** (55-116)	**70,1** (37-101)	119,20±4,39
Креатинин, мкмоль/л	**105,963** (53,2-225)	**320,5** (150-1020)	67,69±5,12
ЛДГ, МЕ/л	**1108,1** (537-2888)	**2811,1** (854-11360)	182,05±6,38
Шизоциты(%)	**0,12±0,065**	**1,7±0,1**	0



Kirsanova T. et al Nephrology Dialysis Transplantation, Volume 32, Issue suppl_3, 1 May 2017, Pages iii524–iii525”

аГУС,HELLP и преэклампсия

	Всего (n=22)	Мутации (n=9)	Без мутации (n=13)	p
Подходят под критерии преэклампсии	17	7 (78%)	10 (77%)	NS
Также подходят под критерии HELLP синдрома	7	3 (33%)	4 (31%)	NS

Данные, помогающие в диагностике аГУС:

- **Нет улучшения состояния после родов**
- **Тяжелая гемолитическая анемия и тромбоцитопения**
- **Выраженное нарушение функции почек – у 20 пациенток креатинин сыворотки >1.5 мг/дЛ при постановке диагноза**

Huerta A, Arjona E et al. - A retrospective study of pregnancy-associated atypical hemolytic uremic syndrome. Kidney Int. 2017 Sep 11 http://dx.doi.org/10.1016/j.kint.2017.06.022

Атипичный ГУС в акушерстве

- 8-18% в структуре всех форм ТМА
- **Распространенность – 1/100 000 беременностей**
- Одна из основных причин акушерской ОПН и острого кортикального некроза в развитых странах
- Чаще всего развивается вместе/после преэклампсии
- **Ассоциирован с высокой материнской и перинатальной смертностью**
- Характеризуется неблагоприятным почечным прогнозом:

75% больных, выживших после акушерского аГУС, в течение года достигают терминальной почечной недостаточности и нуждаются в лечении гемодиализом

Fakhuri F et al. Clin J Am Soc Nephrol 2012; 7:2100-2106, Fakhuri F et al. J Am Soc Nephrol 2010; 21:859-867

Только беременности недостаточно для развития аГУС

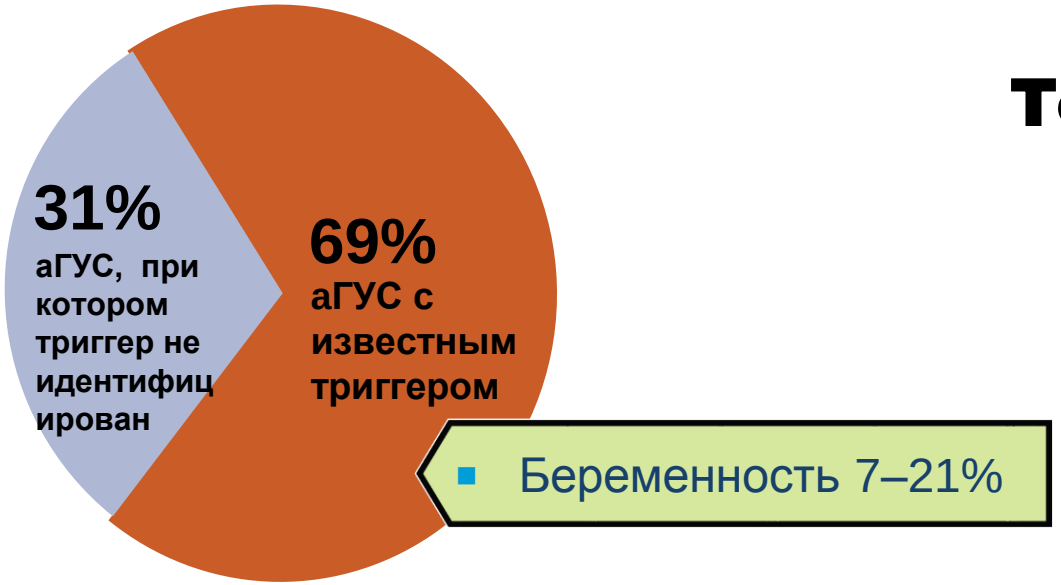

- Беременность ***per se*** является комплемент-активирующим состоянием
- Все беременные находятся в группе риска, независимо от возраста и социального статуса

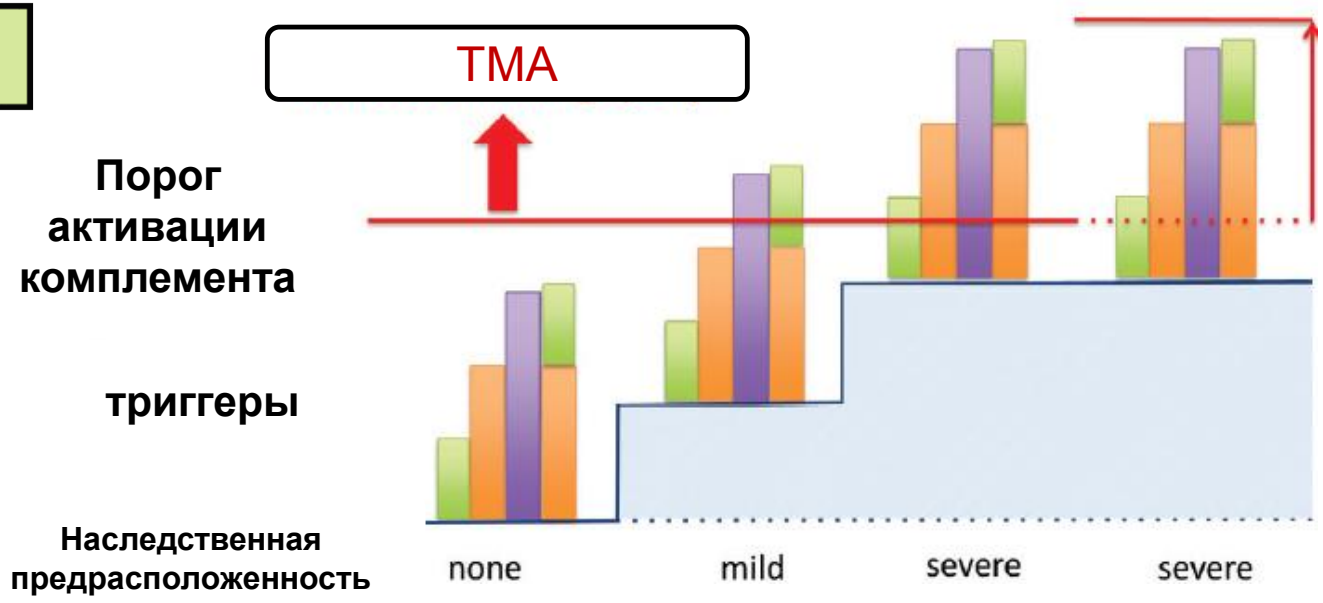

Goicoechea de Jorge E, Pickering MC. Kidney Int. 2010;78:721–3.
Riedl M, Fakhouri F. Semin Thromb Hemost. 2014;40(4):444–64.

КОМПЛЕМЕНТ АКТИВИРУЮЩИЕ СОСТОЯНИЯ У ПАЦИЕНТОВ С АГУС (ПОМИМО БЕРЕМЕННОСТИ)

Триггер	количество
Преэклампсия	22
HELLP	12
Диарея	5
Кровопотеря(1000–2000 ml)	18
Антенатальная гибель плода	13
Ручное обследование послеродовой матки	13

34/43 ≥4 триггеров
9/43 <4 триггеров

Frida Kahlo “Henry Ford Hospital,”, 1932, in. Collection Museo Dolores Olmedo, Xochimilco, México. © 2014 Banco de México Diego Rivera Frida Kahlo Museums Trust, Mexico, D.F. / Artists Rights Society (ARS), New York.

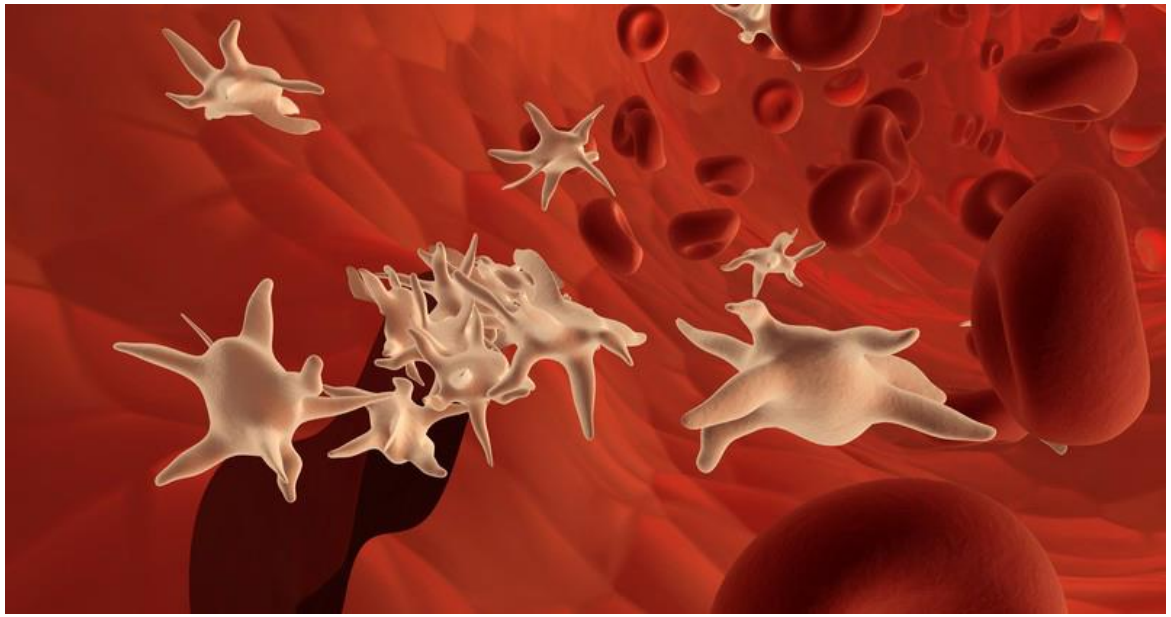

В ***неосложнённых*** случаях, т. е. без продолжающихся патологических состояний, связанных с активацией комплемента, которые спровоцировали манифестацию аГУС, количество тромбоцитов > 30 000/мм3 и/или креатинин выше 2,3 мг/дл указывает в большей степени на аГУС, а не на ТТП

Laurence J, Haller H, Mannucci PM Atypical hemolytic uremic syndrome (aHUS): essential aspects of an accurate diagnosis.

Clin Adv Hematol Oncol. 2016 Nov;14 Suppl 11(11):2-15.

Органная дисфункция у пациентов с аГУС

n=43

Изолированная ОПН
n=4

ПОН
n=39

ИВЛ
n=23

Поражение ЖКТ
n=23

- Поражение печени n=22
- ТМА поджелудочной железы n=11
- Парез кишечника n=16
- Ишемический колит n=7
- Мезентериальный тромбоз n=1

Поражение сердца
n=9

- Изолированное снижение ФВ менее 45% n=11
- ОИМ n=1

Поражение легких
n=32

серозиты
n=23

Поражение мочевого пузыря
n=8

Поражение органа зрения
n=7

Поражение головного мозга
n=18

- Нарушение сознания (сопор-кома) n=19
- ОНМК n=3

-гемоорагический n=1
-ишемический n=2

- Судорожный синдром n=4

Соответствие критериям предварительной диагностики аГУС

n=43

Тромбоциты менее 30 *10^9
n=16

Креатинин менее 200мкмоль/л
n=15

ADAMTS 13 более 10%

Соответствие критериям предварительной диагностики аГУС 20/43 (46%)

Острое повреждение почек и беременность

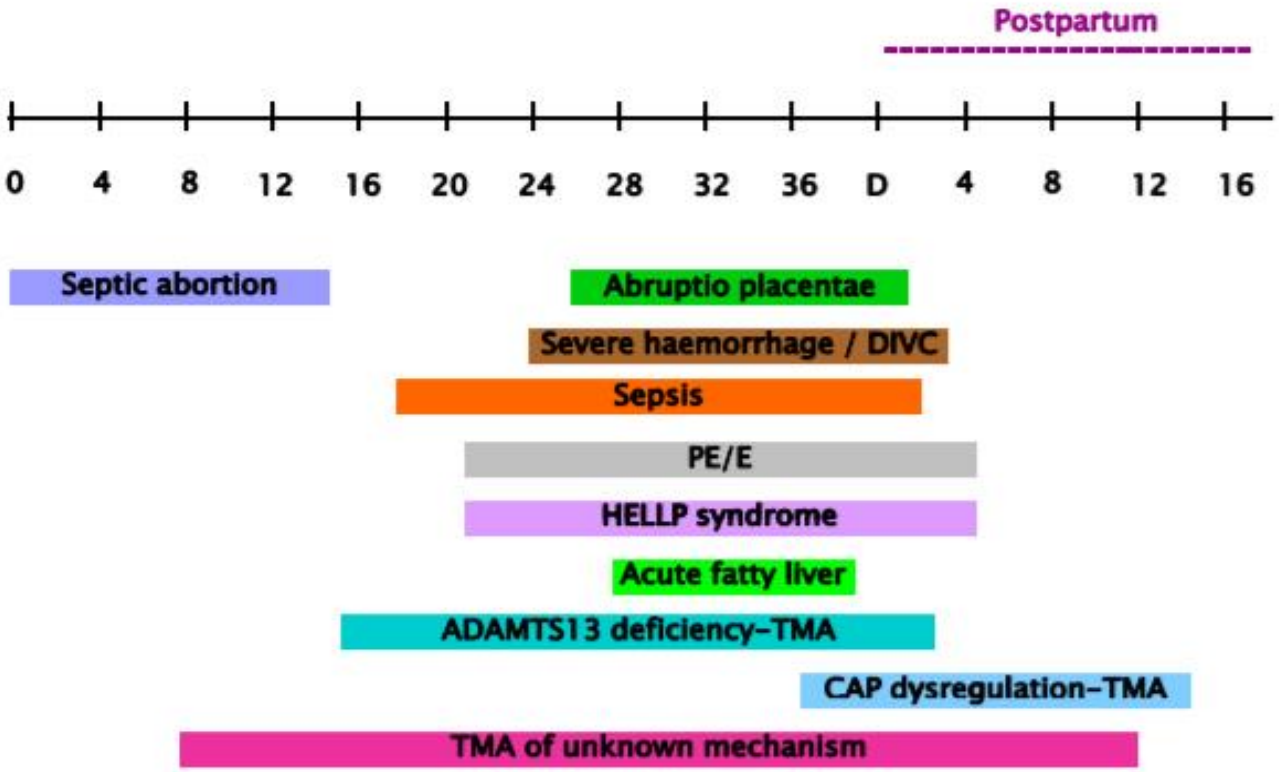

Fakhouri, F., Vercel, C. and Frémeaux-Bacch, V. (2012) Obstetric Nephrology: AKI and Thrombotic Microangiopathies in Pregnancy. *Clinical Journal of the American Society of Nephrology*, 7, 2100-2106.

Острое повреждение почек и беременность

А-ГУС всегда диагноз исключения!

	Preeclampsia/ HELLP	TTP	Atypical HUS	AFLP	APS	Lupus Flare
Timing in pregnancy	>20 weeks	Higher incidence in 2nd trimester	Higher in postpartum	Higher incidence in 3rd trimester	All gestational ages	All gestational age
Blood pressure >140/90 mmHg	3+	0 to 3+	2+	0 to 2+	0 to 3+	0 to 3+
Neurologic	0 to 3+	2+ to 3+	0 to 1+	0 to 3+	0 to 3+	0 to 3+
(more than 1%)						
Low platelet count (cells/μL)	0 to 3+	2+ to 3+	3+	1+ to 2+	2+	1+ to 2+
Elevated liver enzymes	0 to 3+	0 to 1+	0 to 1+	2+ to 3+	0 to 1+	0
Proteinuria*	1+ to 3+	1+ to 3+	1+ to 3+	1+	0 to 3+	1+ to 3+
Low ADAMTS13 activity (<10%)	0 to 1+	3+	1+	0	0	0
Treatment	Delivery of fetus	Plasma exchange	Plasmapheresis/ eculizumab	Delivery of fetus	Aspirin + anticoagulation	Immunosuppressi

Overlap клинических проявлений

Jim B,Garovic V. Acute KidneyInjuryinPregnancy
http://dx.doi.org/10.1016/j.semnephrol.2017.05.010

Только беременности недостаточно для развития аГУС

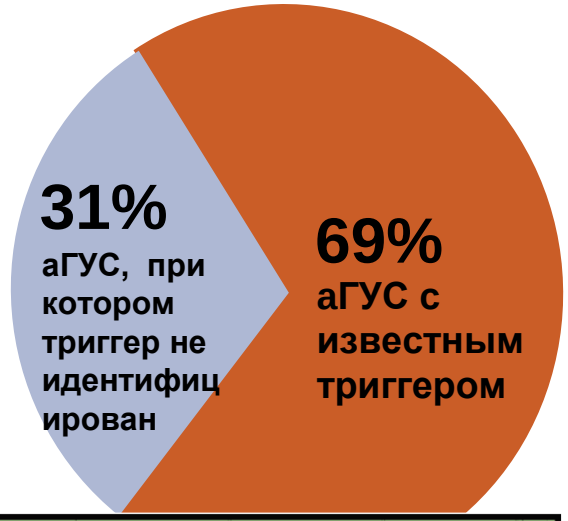

- Беременность 7–21%

- Беременность ***per se*** является комплемент-активирующим состоянием
- Все беременные находятся в группе риска, независимо от возраста и социального статуса

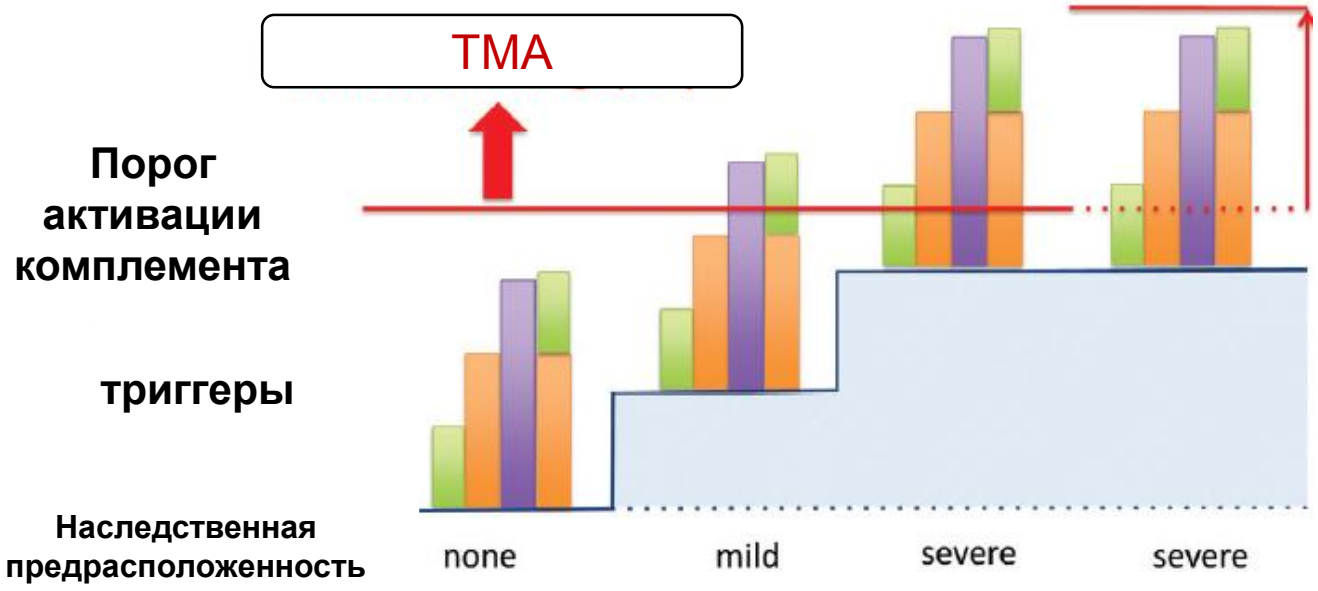

Goicoechea de Jorge E, Pickering MC. Kidney Int. 2010;78:721–3.
Riedl M, Fakhouri F. Semin Thromb Hemost. 2014;40(4):444–64.

Основные формы ТМА в акушерской практике

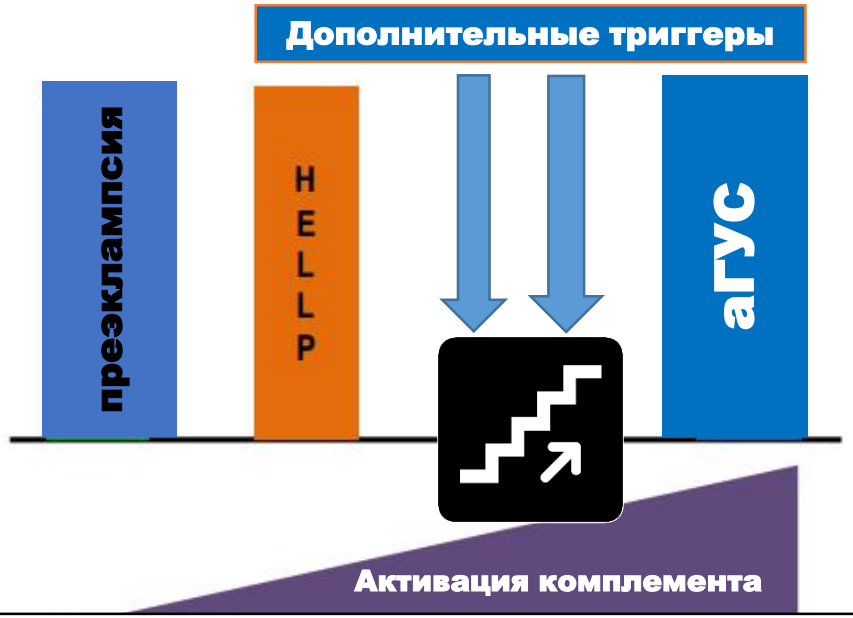

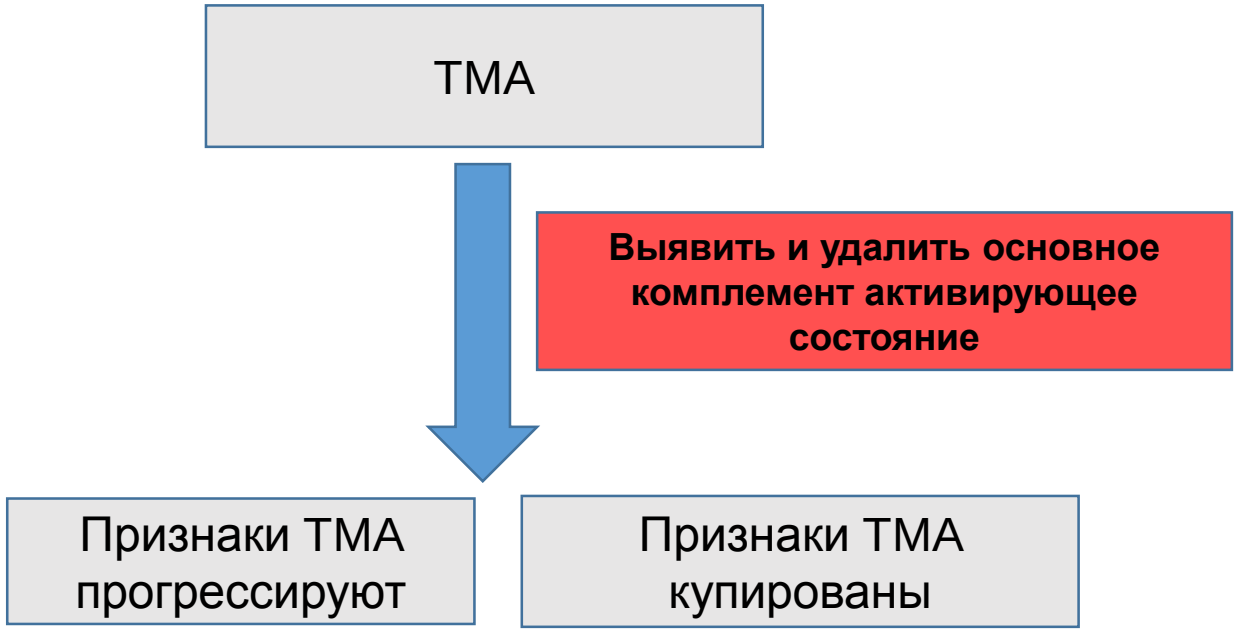

HELLP-синдром и аГУС-разные стадии одной болезни?

Fakhouri F. Transfus Apher Sci. 2016;54:199-202
Shen Y. Thromb J. 2016;14(Suppl 1):19.

аГУС,HELLP и преэклампсия

	Всего (n=22)	Мутации (n=9)	Без мутации (n=13)	p
Подходят под критерии преэклампсии	17	7 (78%)	10 (77%)	NS
Также подходят под критерии HELLP синдрома	7	3 (33%)	4 (31%)	NS

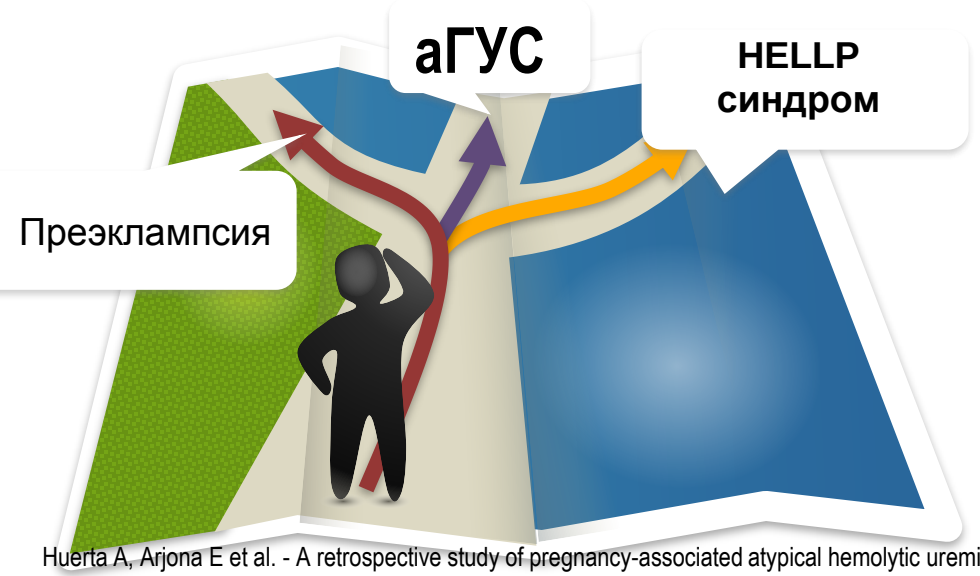

- Нет улучшения состояния после родов
- Тяжелая гемолитическая анемия и тромбоцитопения
- Выраженное нарушение функции почек – у 20 пациенток креатинин сыворотки >1.5 мг/дЛ при постановке диагноза

Huerta A, Arjona E et al. - A retrospective study of pregnancy-associated atypical hemolytic uremic syndrome. Kidney Int. 2017 Sep 11 http://dx.doi.org/10.1016/j.kint.2017.06.022

Комплемент активирующие состояния у пациентов с аГУС (помимо беременности)

Триггер	количество
Преэклампсия	22
HELLP	12
Диарея	5
Кровопотеря(1000–2000 ml)	18
Антенатальная гибель плода	13
Ручное обследование послеродовой матки	13

34/43 ≥4 триггеров
9/43 <4 триггеров

Frida Kahlo “Henry Ford Hospital,”, 1932, in. Collection Museo Dolores Olmedo, Xochimilco, México. © 2014 Banco de México Diego Rivera Frida Kahlo Museums Trust, Mexico, D.F. / Artists Rights Society (ARS), New York.

Лабораторные показатели пациентов с HELLP-синдромом и аГУС

	HELLP-синдром (n=34)	Б-аГУС (n=43)	контроль (n=25)
АЛТ/АСТ	173,28/198,79	517,4/515,2	20,3±2,89
Тромбоциты/мм3	87,8 (17-256)	56,2 (4-128)	214,44±23,23
Нв, г/л	88,6 (55-116)	70,1 (37-101)	119,20±4,39
Креатинин, мкмоль/л	105,963 (53,2-225)	320,5 (150-1020)	67,69±5,12
ЛДГ, МЕ/л	1108,1 (537-2888)	2811,1 (854-11360)	182,05±6,38
Шизоциты(%)	0,12±0,065	1,7±0,1	0



Kirsanova T. et al Nephrology Dialysis Transplantation, Volume 32, Issue suppl_3, 1 May 2017, Pages iii524–iii525”

- Фульминантное развитие ТМА в акушерстве
- Быстрое реагирование
- Когда начинать терапию? Чем?

Диагноз атипичного ГУС- диагноз исключения

Подозрение на атипичный ГУС

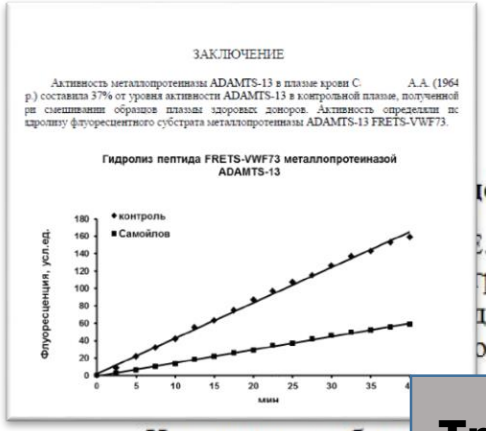

Август 2018-январь 2019
Около 20 телемедицинских консультаций «подозрение на агус»

Тромбоцитопения
Анемия
Повышение ЛДГ

Массивная кровопотеря: 10
Сепсис: 6
Исключены другие варианты ТМА-2

Плазмообмен: ни у кого

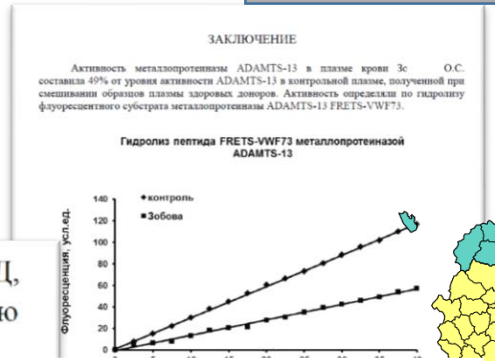

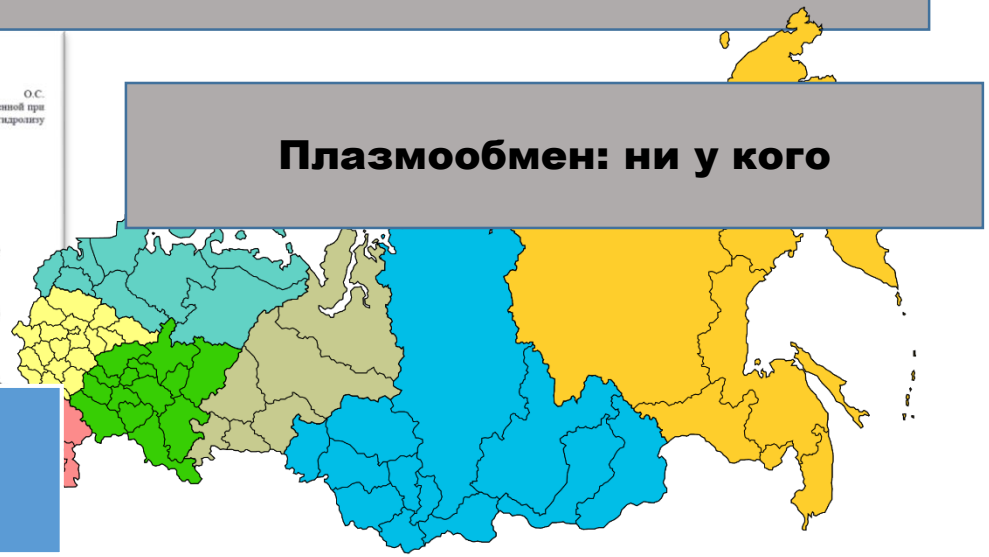

Диагноз атипичного ГУС- диагноз исключения

ов (для телемедицинской консультации)

.А., 35 лет, доставлена из Переяславской РБ
руппы) после релапаротомии, тотальной
дились по поводу массивного послеродового
агулопатического, после операции кесарева

Из анамнеза: бере ие трое родов самопроизвольные, без беременности наблюдалась – без ос Переяславка с предвестниками родов на 2018 – родовая деятельность. В 17:20 нача поводу острой гипоксии плода. Интраоперационно – кровопотеря 1200 мл, в послеоперационном периоде гипокоагуляционное кровотечение до 300 мл. При прибытии выездной бригады Перинатального центра определены показания к реоперации. Интраоперационно – не ушитый подрыв разреза на матке, межсвязочная гематома. Общая кровопотеря 4000 мл. Инфузионно-трансфузионная терапия до 7000 мл суммарно, ИВЛ, стабилизация гемодинамики норадреналином, транексамовая кислота, рекомбинантный

Получает терапию- , инфузионно - трансфузионную терапию от ЦВД, седативную, антигипертензивную, антианемическую, метаболическую терапию.

Заключение – На данном этапе, н исследований, не исключается нал уремического синдрома (АГУС).

17.01. на сроке 22 нед. 2ой самопоизвольной беременности доставлена в приемное отделение в сопровождении родственников с гектической лихорадкой.
В течение 4-5 дней кашель, лихорадка. Самостоятельно принимала парацетамол, однако после очередного приема- синкопа, в связи с чем и госпитализирована.

При госпитализации- множественные петехии, в связи с чем подозревался менингококковый менингит и даже выполнена люмбальная пукнция- со слов данных за менингит не получено.

Переведена в ОРИТ, интубирована (рентгенологическое исследование легких не выполнялось), уже в ОРИТ диагностирована антенатальная гибель плода, произведено КС и учитывая атонию выполнена тотальная гистерэктомия.

Параметр	Колонка 1	Колонка 2	Колонка 3
Вид микроорганизма	Pseudomonas aeruginosa	Pseudomonas monteilii	Candida albicans
Биоматериал	моча		
Титр	1,0E+08 КОЕ	1,0E+08 КОЕ	1,0E+06 КОЕ
Амикацин	R	S	
Гентамицин	R	S	
Имипенем		S	
Левофлоксацин	R	R	
Меропенем	R	S	
Цефепим		S	
Цефепим	R		
Цефоперазон/сульбактам	R		
Цефтазидим	R	R	
Имипенем	R		

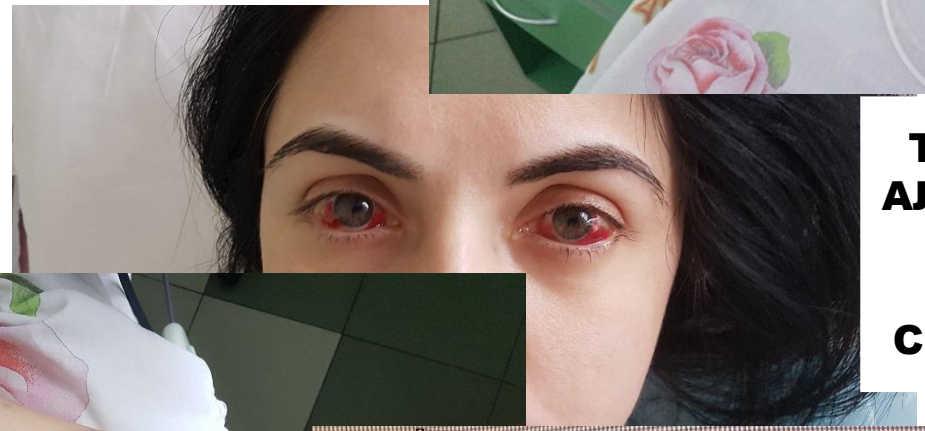

Тромбоциты 17,
АЛТ, АСТ 4 нормы
ЛДГ 3500
СКр 362
СН 50 менее 10%

Параметр	Колонка 1	Колонка 2	Колонка 3
Вид микроорганизма	Klebsiella pneumoniae ssp	Pseudomonas aeruginosa	Staphylococcus epidermidis
Биоматериал			
Титр	1,0E+08 КОЕ	1,0E+08 КОЕ	1,0E+02 КОЕ
Амикацин	S	R	
Ампициллин	R		
Гентамицин	S	R	
Меропенем			
Цефепим			
Цефоперазон/сульбактам			

Параметр	Колонка 1	Колонка 2	Колонка 3
Вид микроорганизма	Escherichia coli	Klebsiella pneumoniae	Pseudomonas aeruginosa
Биоматериал	отделяемое влагалища		
Титр	1,0E+08 КОЕ	1,0E+08 КОЕ	1,0E+08 КОЕ
Амикацин	S	S	R
Ампициллин	R	R	
Гентамицин	R	S	R
Меропенем			R
Цефепим	R	R	R
Цефоперазон/сульбактам	R	S	R
Цефотаксим	R	R	
Цефтазидим	R	R	R
Ципрофлоксацин	R	S	R
Имипенем	S	S	R
Амоксициллин/Клавулановая кислота	R	S	

Параметр	Колонка 1
Вид микроорганизма	Staphylococcus hominis
Биоматериал	кровь
Гентамицин	S
Линезолид	S
Эритромицин	R
Клиндамицин	S
Норфлоксацин	R
Цефокситин	R

Сепсис в акушерстве

- **Тяжелая инфекция 1 из 1000** рожениц, сепсис 1 из 2000 (у 3-4% из них септический шок).
- Сепсис может развиться **фульминантно**, у **40%** пациентов от момента появления первого симптома инфекции до «развернутой картины сепсиса» проходит **менее 24 часов**, из них половина умирает в первые сутки, **73% не имеют лихорадки** на момент дебюта болезни, а 25% в течение всего периода болезни [Bauer M, 2015].
- **у 75% менее 9** часов между первыми признаками инфекции и сепсисом, менее 2 часов- у 50%. (национальное исследование материнского сепсиса в Великобритании [Acosta C 2014])

International Journal of Obstetric Anesthesia (2018) xxx, xxx–xxx
0959-289X/$ - see front matter © 2018 Elsevier Ltd. All rights reserved.
https://doi.org/10.1016/j.ijoa.2018.04.010

ELSEVIER
www.obstetanesthesia.com

REVIEW ARTICLE

Sepsis in pregnancy and the puerperium

C.E.G. Burlinson,[a] D. Sirounis,[b,c] K.R. Walley,[b,d] A. Chau[a,c]
[a]*Department of Anesthesia, British Columbia Women's Hospital, Vancouver, BC, Canada*
[b]*Division of Critical Care Medicine, Department of Medicine, St. Paul's Hospital, Vancouver, BC, Canada*
[c]*Department of Anesthesiology, Pharmacology & Therapeutics, University of British Columbia, Vancouver, BC, Canada*
[d]*Centre for Heart Lung Innovation, University of British Columbia, Vancouver, BC, Canada*

ABSTRACT
Sepsis remains a leading cause of maternal morbidity and mortality. Recognition and treatment of maternal sepsis are often delayed due to the physiological adaptations of pregnancy and vague or absent signs and symptoms during its initial presentation. Over the past decade, our understanding of sepsis has evolved and maternal early warning systems have been developed in an effort to help providers promptly identify and stratify parturients who are at risk. In addition, new consensus definitions and care bundles have recently been published by the World Health Organization and the Surviving Sepsis Campaign to facilitate earlier recognition and timely management of sepsis. In this narrative review, we summarize the available evidence about sepsis and provide an overview of the research efforts focused on maternal sepsis to date. Controversies and challenges surrounding the anesthetic management of parturients with sepsis or at risk of developing sepsis during pregnancy or the puerperium will be highlighted.
© 2018 Elsevier Ltd. All rights reserved.

Keywords: Pregnancy; Sepsis; Puerperium; Obstetric anesthesia; Maternal sepsis

Burlinson CEG et al. Sepsis in pregnancy and the puerperium. Int J Obstet Anesth (2018), https://doi.org/ 10.1016/j.ijoa.2018.04.010

Сепсис в акушерстве

- Физиологические гестационные изменения скрывают первые гемодинамические септические изменения (тахикардия, снижение АД)
- ↑ОЦК и индуцированная прогестероном вазодилатация позволяет женщинам более длительное время компенсировать генерализованную инфекцию

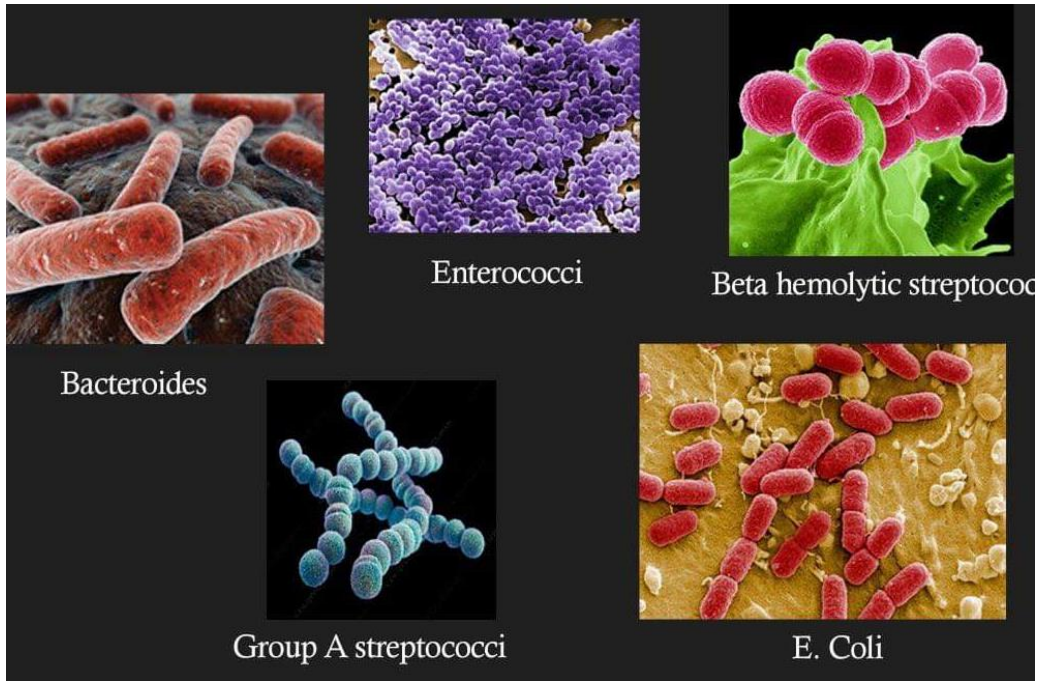

Х., 35 лет. 37 нед. беременности

- Госпитализирована 20.10.18 в роддом по месту жительства с **умеренной ПЭ**
- родоразрешена 21.10.18 (излитие околоплодных вод), **задние воды - зеленый цвет, зловонный запах**. Ребенок 2700, б/о.
- После родов назначен цефтриаксон.
- Однократно эпизод гипертермии **37,6С,** в связи с чем решено добавить метрогил.
- Вечером 21.10 - рвота съеденой пищей, слабость, тошнота, сопор. АД 140 и 110,олиго- анурия (за 6 ч. 150 мл мочи).
- **Нв 88**, тромбоциты **169-40**, **АЛТ, АСТ 3** норм, **СРБ++++, ЛДГ 1250**, фибриноген 1,8г/л, СКр **290 мкмоль/л**

- Гистерэктомия с трубами. Кровопотеря 700 мл.

- Далее состояние пациентки прогрессивно ухудшается.
- Переводится на ИВЛ,по выпискам на НА (далее присоединен дофамин), сохранялась анурия. Начата ЗПТ, после чего рвота кофейной гущей, профузная кровоточивость полости рта, носа, геморроидальное кровотечение.
- Переведена в НЦАГиП 04.11.18. Смерть 05.11.
- Посев- **candida tropicalis**

Сепсис+ТМА

Сепсис в акушерстве

- Пациенты с сепсисом **всегда имеют нарушения свертывания** разной степени выраженности(от незначительной активации до развернутого ДВС-синдрома)
- **Признаки ТМА- до 70% пациентов** с сепсисом: возможно как снижение уровня ADAMTS13 вследствие выработки антител, так и избыточная активация комплемента.
- **ТМА может выходить на первый план** в клиническом представлении болезни.

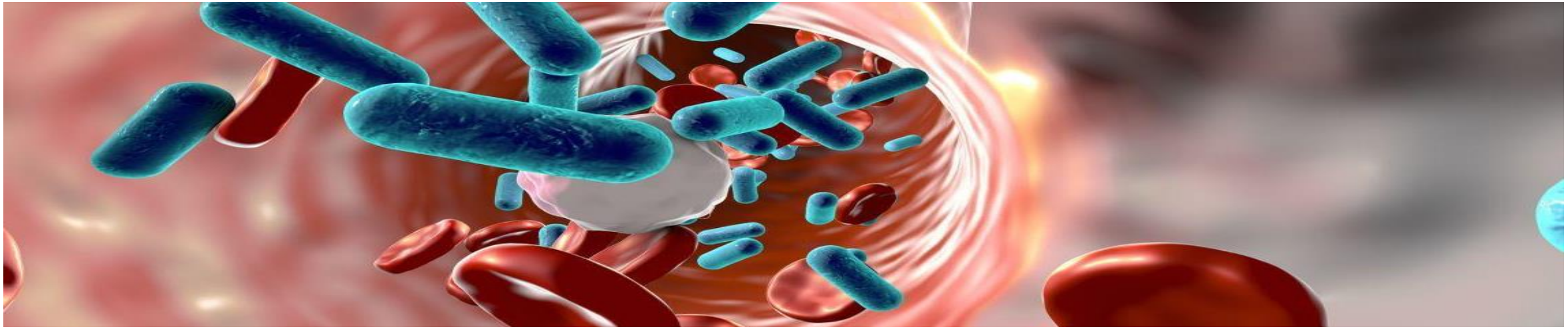

Факторы риска развития сепсиса в акушерстве

- Медицинское прерывание
- Самопроизвольный выкидыш
- Инвазивные процедуры во время беременности
- Кесарево сечение
- Преждевременные роды
- Длительный безводный промежуток
- Преждевременное излитие околоплодных вод
- Послеродовое кровотечение
- Мертворождение
- Многоплодная беременность
- Бессимптомная бактериурия
- Хронические заболевания(СД и др)

Нужно ли определять ADAMTS13?

[Contemporary Reviews in Critical Care Medicine]

CHEST

Expert Statements on the Standard of Care in Critically Ill Adult Patients With Atypical Hemolytic Uremic Syndrome

Elie Azoulay, MD, PhD; Paul Knoebl, MD; José Garnacho-Montero, MD, PhD; Katerina Rusinova, MD, PhD; Gennadii Galstian, MD, PhD; Philippe Eggimann, MD, PhD; Fekri Abroug, MD, PhD; Dominique Benoit, MD, PhD; Michael von Bergwelt-Baildon, MD, PhD; Julia Wendon, MD; and Marie Scully, MD

A typical hemolytic uremic syndrome (aHUS) presents similarly to thrombotic thrombocytopenic purpura (TTP) and other causes or conditions with thrombotic microangiopathy (TMA), such as disseminated intravascular coagulation or sepsis. Similarity in clinical presentation may hinder diagnosis and optimal treatment selection in the urgent setting in the ICU. However, there is currently no consensus on the diagnosis or treatment of aHUS for ICU specialists. This review aims to summarize available data on the diagnosis and treatment strategies of aHUS in the ICU to enhance the understanding of aHUS diagnosis and outcomes in patients managed in the ICU. To this end, a review of the recent literature (January 2009-March 2016) was performed to select the most relevant articles for ICU physicians. Based on the paucity of adult aHUS cases overall and within the ICU, no specific recommendations could be formally graded for the critical care setting. However, we recognize a core set of skills required by intensivists for diagnosing and managing patients with aHUS: recognizing thrombotic microangiopathies, differentiating aHUS from related conditions, recognizing involvement of other organ systems, understanding the pathophysiology of aHUS, knowing the diagnostic workup and relevant outcomes in critically ill patients with aHUS, and knowing the standard of care for patients with aHUS based on available data and guidelines. In conclusion, managing critically ill patients with aHUS requires basic skills that, in the absence of sufficient data from patients treated within the ICU, can be gleaned from an increasingly relevant literature outside the ICU. More data on critically ill patients with aHUS are needed to validate these conclusions within the ICU setting. CHEST 2017; 152(2):424-434

«Если исследование ADAMTS13 недоступно, необходимо прибегнуть к диагностическому алгоритму, разработанному Коппо:
При уровне тромбоцитов менее 30 тыс в мкл и креатинине 200 мкмоль/л- думай о ТТП»

До тех пор, пока ТТП не будет исключена, пациенты должны получать ПО

Expert Statements on the Standard of Care in Critically Ill Adult Patients With Atypical Hemolytic Uremic Syndrome.Chest. 2017 Aug;152(2):424-434. doi: 10.1016/j.chest.2017.03.055.

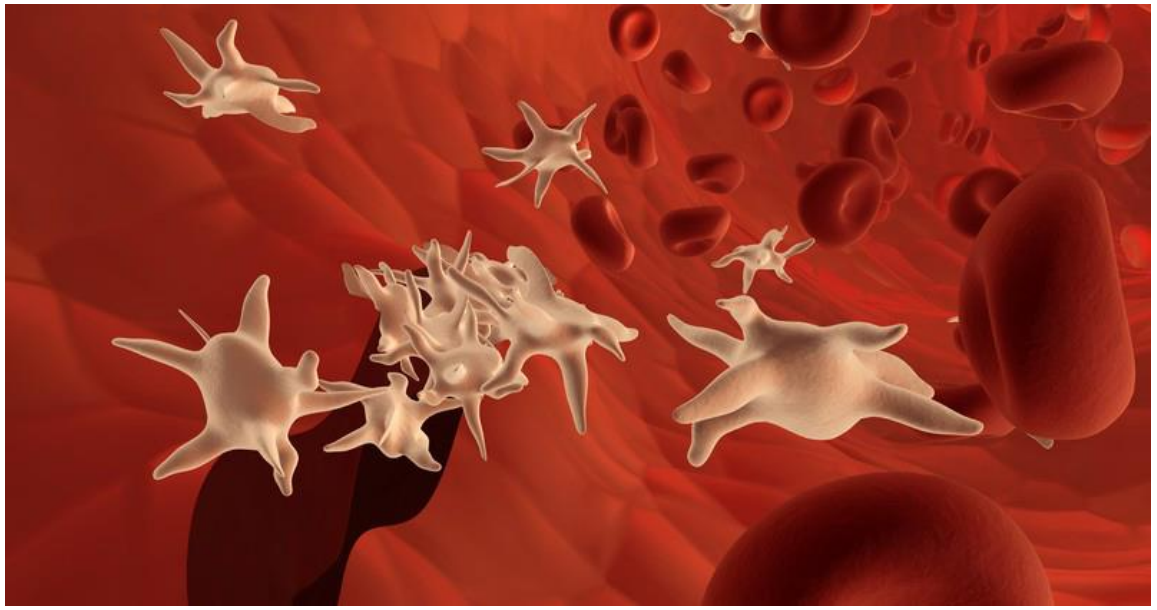

В *неосложнённых* случаях, т. е. без продолжающихся патологических состояний, связанных с активацией комплемента, которые спровоцировали манифестацию аГУС, количество тромбоцитов > 30 000/мм3 и/или креатинин выше 2,3 мг/дл указывает в большей степени на аГУС, а не на ТТП

Laurence J, Haller H, Mannucci PM Atypical hemolytic uremic syndrome (aHUS): essential aspects of an accurate diagnosis.

Clin Adv Hematol Oncol. 2016 Nov;14 Suppl 11(11):2-15.

Органная дисфункция у пациентов с аГУС

n=43

Изолированная ОПН
n=4

ПОН
n=39

ИВЛ
n=23

Поражение ЖКТ
n=23

- Поражение печени n=22
- ТМА поджелудочной железы n=11
- Парез кишечника n=16
- Ишемический колит n=7
- Мезентериальный тромбоз n=1

Поражение сердца
n=9

- Изолированное снижение ФВ менее 45% n=11
- ОИМ n=1

Поражение легких
n=32

серозиты
n=23

Поражение мочевого пузыря
n=8

Поражение органа зрения
n=7

Поражение головного мозга
n=18

- Нарушение сознания (сопор-кома) n=19
- ОНМК n=3

-гемоорагический n=1
-ишемический n=2

- Судорожный синдром n=4

Беременная, П. 28лет

Соматически здорова.
Госпитализирована в роддом по м/ж на сроке 29 недель в связи с отсутствием шевелений плода. Диагностирована антенатальная гибель плода.

Лабораторные данные выявили анемию легкой степени и небольшую тромбоцитопению.
АД 120 и 78 мм рт ст.

Индукция родов через ЕРП, кровопотеря 450 мл.

После родоразрешения- сильная головная боль с последующим угнетением сознания, лихорадка 40С,
множественные петехии, потеря правого поля зрения
и правосторонняя гемиплегия.

АД 140/70 мм рт., Нв 53 г/л, тромбоциты 21 тыс в мкл. ЛДГ1673 ЕД/л

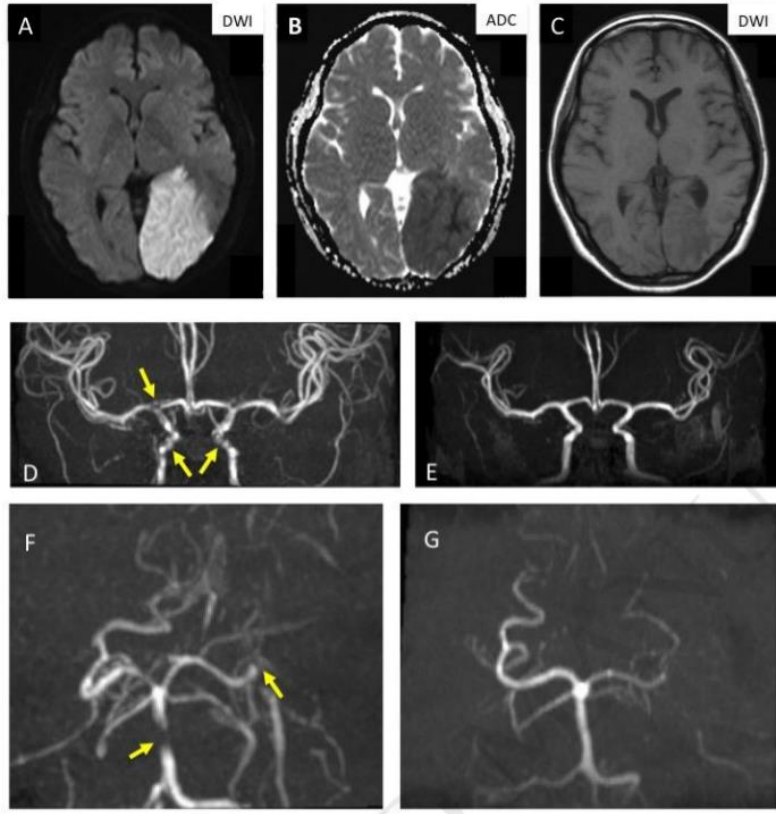

	Activity (%)	Inhibitor (Bethesda unit/mL)	ADAMTS13 gene mutation	
Patient	< 0.5	1.1	C366Y	R1336W
Sister	2.9	0.2	C366Y	R1336W
Father	40.2	0.3		R1336W
Mother	58.7	0.2	C366Y	

Upshaw-Schulman syndrome diagnosed during pregnancy complicated by reversible cerebral vasoconstriction syndrome.Transfus Apher Sci. 2018 Dec;57(6):790-792. doi: 10.1016/j.transci.2018.10.023. Epub 2018 Nov 16.

Пациентка А.32 лет

- Поступила в НЦАГиП **23.09.2016** в связи с началом регулярной родовой деятельности на сроке **38-39 нед.**

- Нв **123г/л**, тромбоциты **95** тыс в мкл

- Через 6 часов после своевременных самопроизвольных родов б/о появились общая слабость, «**туман перед глазами**», преходящая диплопия, **лихорадка до 40 С и олигурия (120 мл/6часов).**

- АД 137/100 мм рт.ст., гемоглобин 65 г/л, выраженная тромбоцитопения (тромбоциты **10-4 тыс в мкл**), нейтрофильный лейкоцитоз (30 х10^9\л), почечная недостаточность (креатинин 189 мкмоль/л) и изолированная протеинурия 1,3 г/л.

ТТП?

- **ЛДГ-2998 Ед/л (N до 418 Ед/л) и шизоциты-15 на 10 000. АЛТ 380 Ед/л, АСТ 415 Ед/л.**
- К 7-му дню объем ПО составил **16 800 мл,** после чего нормализовались гематологические показатели (ЛДГ снизилось до 518 Ед/л, тромбоциты 156 в мкл.). Плазмообмен и антибактериальная терапия были прекращены.
- на 48 сутки после родов была вновь госпитализирована с гнойным эндометритом

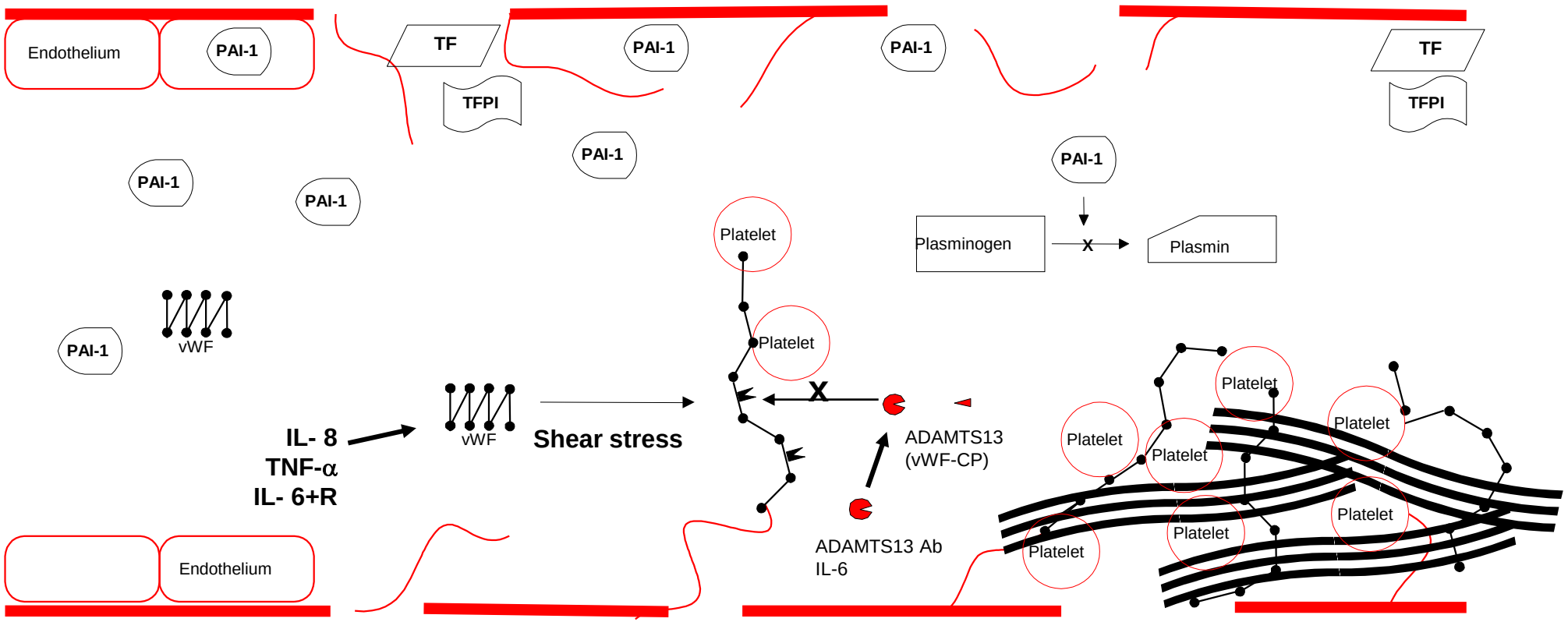

1) При акушерских ТМА: алгоритм предварительной дифдиагностики ТТП/аГУС до получения результатов ADAMTS 13, основанный на выраженности тромбоцитопении и азотемии, **может служить лишь ориентиром**.
2) Только исключение тяжелого дефицита ADAMTS 13 позволяет исключить ТТП, уровень тромбоцитов и креатинина не имеют абсолютного значения для нозологического диагноза.

ADAMTS-13 у пациентов с сепсисом

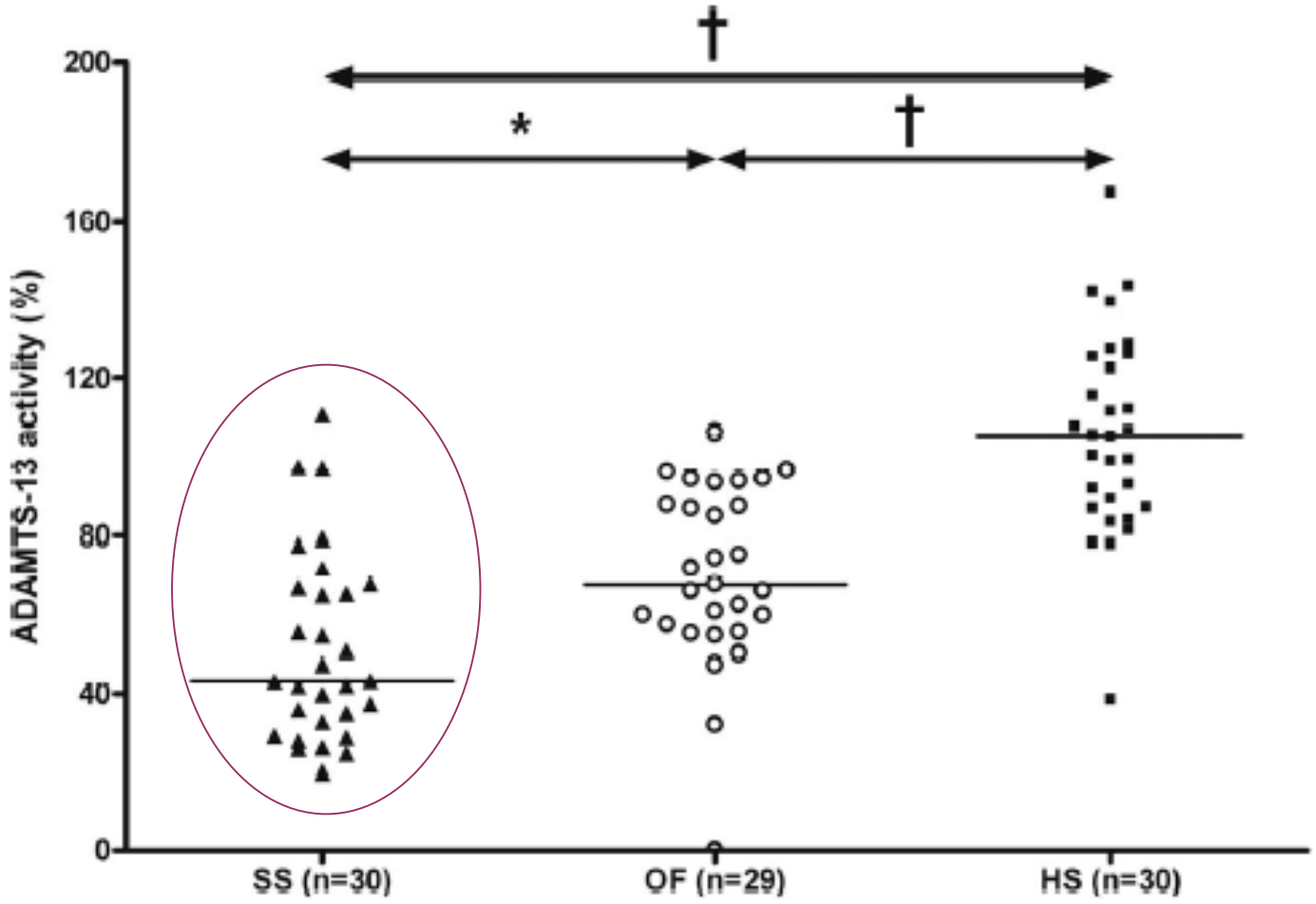

-Martin et al., Crit Care Med 2007

Сепсис+ДВС/ТМА

- 16% пациентов с сепсисом+ДВС-синдромом имели активность ADAMTS13 (<5%) с клиническим и лабораторным профилем неотличимым от такового у пациентов с первичными ТМА.
- Пациенты с ДВС-синдромом и с сильно сниженной протеазной активностью отвечали всем клиническим и лабораторным критериям ТТП (среднее значение ЛДГ: 2481 Ед / л, Нв 8,3г / дл, тромбоцитопения 7 × 10в9). СКр 1,9 мг / дл, и измененное сознание у 47%.

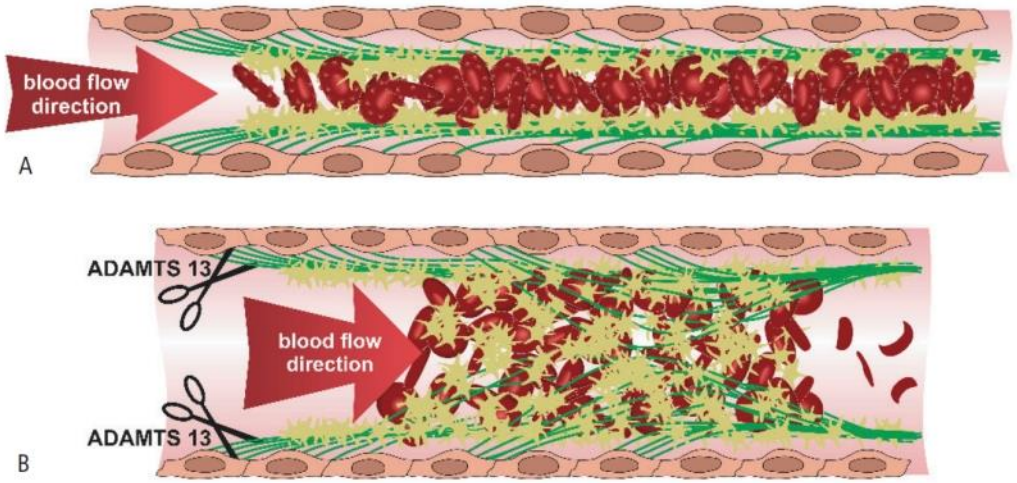

Активность ADAMTS13 <20% - сильная корреляция между мультимерами UL-VWF и уровнем креатинина

Ono T, Mimuro J, Madoiwa S, et al. Severe secondary deficiency of von Willebrand factor-cleaving protease (ADAMTS13) in patients with sepsis-induced disseminated intravascular coagulation: its correlation with development of renal failure. Blood. 2006; 107(2):528–34. [PubMed: 16189276]

Выживаемость больных с сепсисом в зависимости от уровня ADAMTS-13

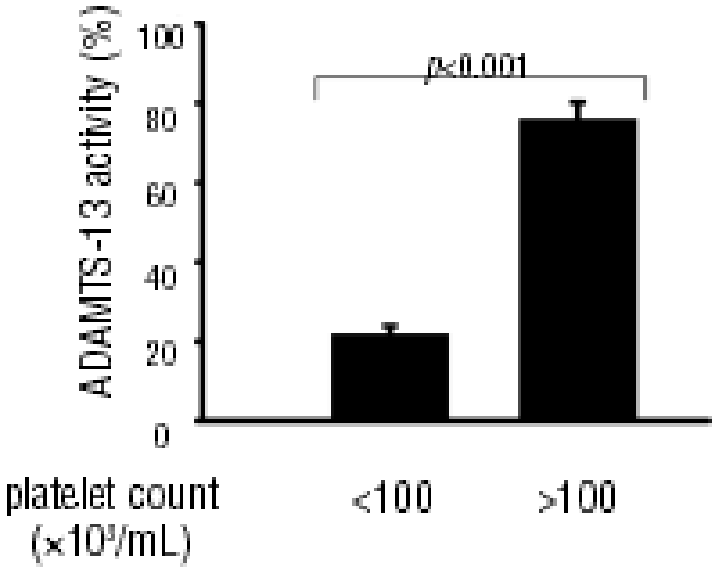

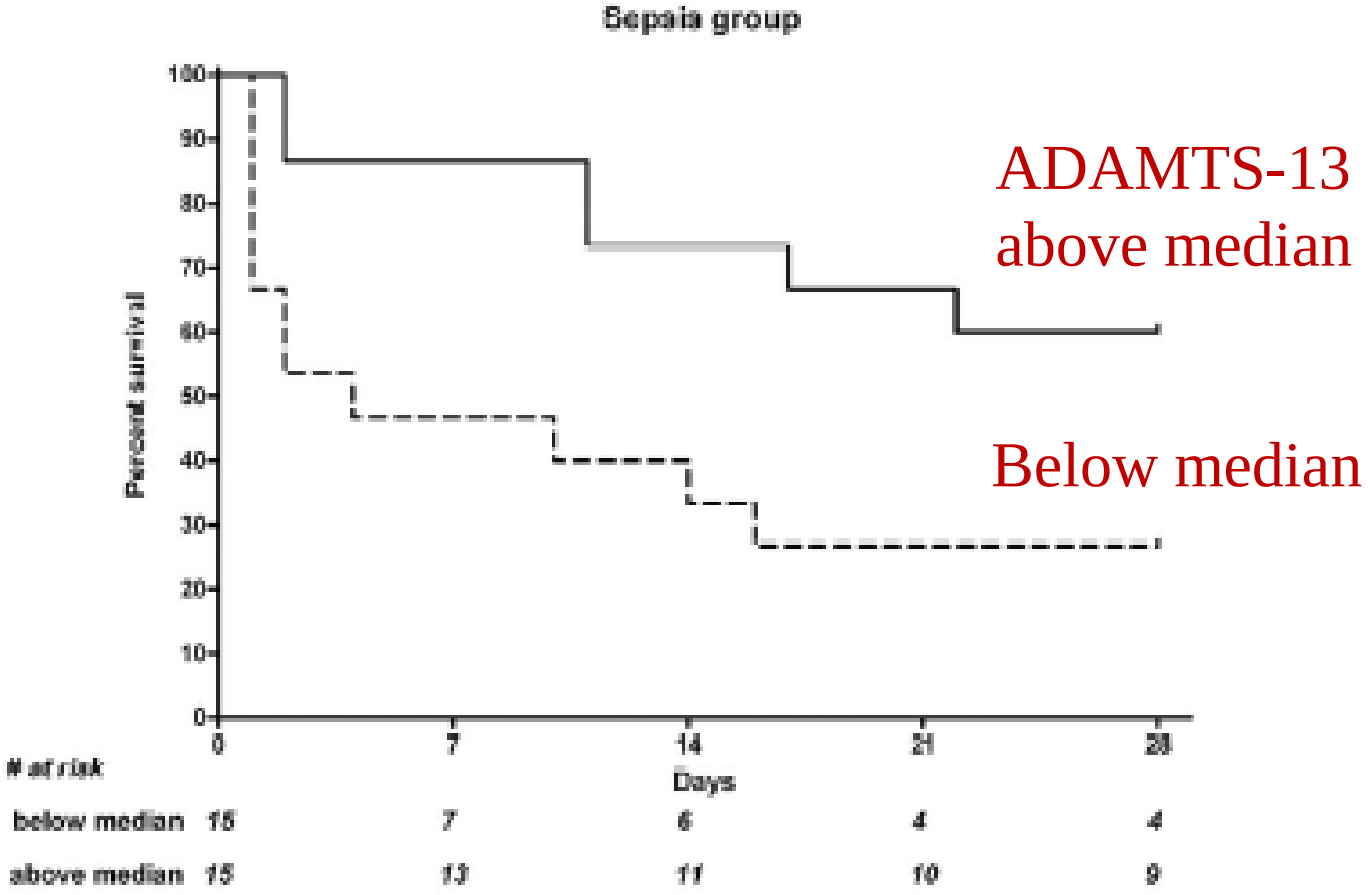

Martin et al., Crit Care Med 2007
Nguyen, Hematologica 2006

Алгоритм подхода к лечению впервые выявленной ТМА, ассоциированной с беременностью

Системная ТМА

уровень ADAMTS13, АФА до лечения

В случае наличия жизнеугрожающих противопоказаний к проведению плазмообмена до их разрешения при ADAMTS13 >10% – экулизумаб, ADAMTS13 <10% -иммуносупрессия

Мониторинг количества тромбоцитов, ЛДГ, креатинина

До получения результатов плазмообмен(ПО) 4 – 5 дней
1-2 день 20-30-50 мл/кг
3-5 день 10-30 мл/кг

Эффект

Продолжить плазмообмен до нормализации ЛДГ и тромбоцитов

Недостаточный эффект

АФА +

кафс (при поражении более 3 органов) +глюкокортикоиды

ADAMTS13 >10%

аГУС экулизумаб

ADAMTS13 <10% - продолжить плазмо-обмен ежедневно

ТТП Иммуносупрессивная терапия

Плазмообмен при атипичном гемолитико-уремическом синдроме

категория	
I	**Показан в качестве терапии 1-ой линии, один или в сочетании с другими видами терапии (антитела к фактору Н, 2С)**
II	**Терапия 2ой линии, один или в сочетании с другими видами терапии (мутации генов белков-регуляторов комплемента, 2С)**
III	Роль ПО неясна, принятие решение о начале терапии индивидуально, исходя из конкретной клинической ситуации
IV	**Плазмообмен не эффективен, может быть вреден (мутация MCP, 1С)**

Thrombotic microangiopathies treated with plasma exchange

Disorder[a]	Pathophysiology	Patient Population	Signs and Symptoms	ASFA Category[2]	ASFA Recommendation Grade[2]
aHUS (complement-mediated TMA)	Endothelial damage due to unregulated complement activation	Adults or children	MAHA, thrombocytopenia, and acute kidney injury	Complement gene Mutations—II Membrane cofactor mutations—IV Factor H autoantibodies—I	Complement gene Mutations—2C Membrane cofactor mutations—1C Factor H autoantibodies—2C

ASFA American Society for Apheresis

Journal of Clinical Apheresis 28:145–284 (2013)

- 45% пациенток (10) получали экулизумаб.
- В 9 из 10 случаев экулизумаб был назначен из-за недостаточного ответа на плазмотерапию
- 100% пациенток имели положительный ответ на терапию экулизумабом, как со стороны гематологических параметров, так и со стороны функции почек

Терапия	Пациенты N (%)	Гематологический ответ	Ответ со стороны почек
Плазмообмен	17 (77%)	47%	18%
Инфузии СЗП	3 (14%)	100%	67%
Экулизумаб	10 (45%)	100%	100%

Huerta A, Arjona E et al. - A retrospective study of pregnancy-associated atypical hemolytic uremic syndrome. Kidney Int. 2017 Sep 11 http://dx.doi.org/10.1016/j.kint.2017.06.022

ТМА в отделении реанимации

Thrombocytopenia-Associated Multiple Organ Failure and Acute Kidney Injury

Trung C. Nguyen, MD[a,*], Miguel A. Cruz, PhD[b], Joseph A. Carcillo, MD[c]

KEYWORDS

• TAMOF • AKI • TTP • HUS • DIC • ADAMTS-13 • VWF • Platelet

KEY POINTS

- Thrombocytopenia-associated multiple organ failure (TAMOF) is a clinical phenotype that encompasses a spectrum of syndromes associated with disseminated microvascular thromboses, such as thrombotic thrombocytopenic purpura (TTP), hemolytic uremic syndrome (HUS), and disseminated intravascular coagulation.
- Acute kidney injury (AKI) is a common finding in patients with TAMOF, especially those with TTP and HUS.
- Patients with TAMOF with genetic predisposition leading to dysregulation of the complement pathway and/or Von Willebrand factor/platelet-mediated microvascular thrombosis may be more at risk to develop AKI.
- There are sufficient preliminary data to support the design of randomized controlled trials to evaluate the role of therapeutic plasma exchange in patients with TAMOF.

- Данные литературы свидетельствуют о том, что плазмообмен, как неспецифическая терапевтическая стратегия, способствует регрессу симптомов ПОН и улучшению исходов.
- Следует отметить, что все эти пациенты также имеют сепсис (конкурирующий диагноз).
- Согласно ASFA - категория III («Роль плазмообмена не установлена. Принятие решений согласно клинической ситуации»)
- Требуются рандомизированные КИ.

- Fortenberry JD, Knezevic A, Nguyen TC, et al. Outcome in children on ECMO with TAMOF receiving plasma exchange: results from the prospective pediatric TAMOF network study. Crit Care Med 2012;40(12):A520.
- Sevketoglu E, Yildizdas D, Horoz OO, et al. Use of therapeutic plasma exchange
- in children with thrombocytopenia-associated multiple organ failure in the Turkish thrombocytopenia-associated multiple organ failure network. Pediatr Crit Care Med 2014;15(8):e354–9.
- http://dx.doi.org/10.1016/j.ccc.2015.06.004
- Ruth A, McCracken C, Hall M, et al. Advanced technologies in pediatric severe sepsis: findings from the PHIS database. Crit Care Med 2013;41(12):A1102.

Оценка по шкале PELOD у больных с сепсисом при выполнении ПО

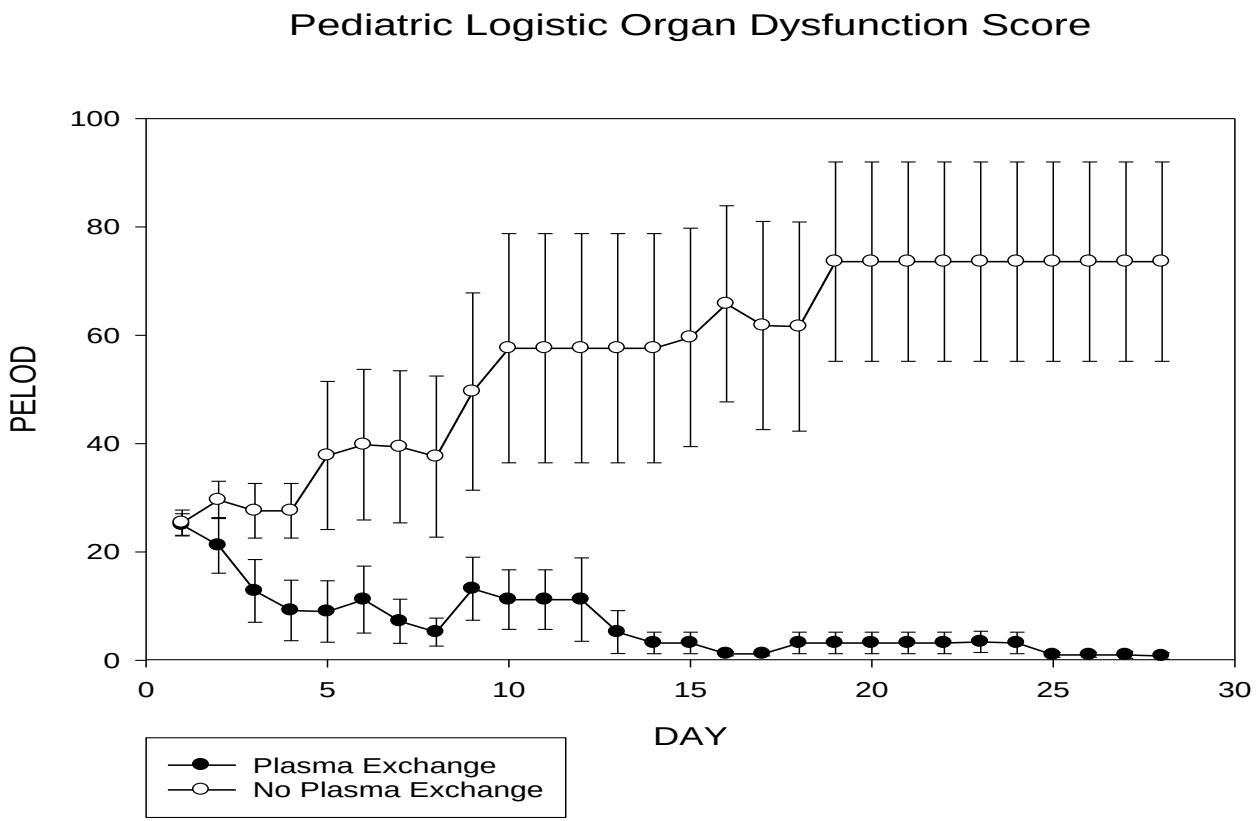

плазмообмен

Figure 3. Pediatric Logistic Organ Dysfunction Score, Mean with standard error for patients who received plasma exchange therapy (N = 5) and who did not receive plasma exchange therapy (N = 5) for each day x 28 days.

-Nguyen et al., CCM 2008

Плазмообмен в ОРИТ

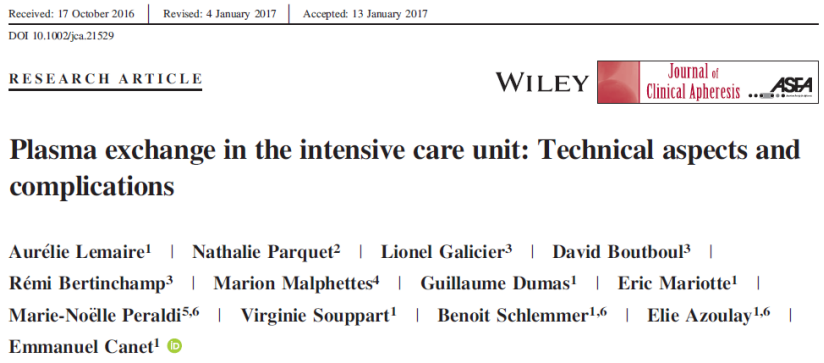
Received: 17 October 2016 | Revised: 4 January 2017 | Accepted: 13 January 2017
DOI 10.1002/jca.21529

RESEARCH ARTICLE

WILEY Journal of Clinical Apheresis ASFA

Plasma exchange in the intensive care unit: Technical aspects and complications

Aurélie Lemaire[1] | Nathalie Parquet[2] | Lionel Galicier[3] | David Boutboul[3] | Rémi Bertinchamp[3] | Marion Malphettes[4] | Guillaume Dumas[1] | Eric Mariotte[1] | Marie-Noëlle Peraldi[5,6] | Virginie Souppart[1] | Benoit Schlemmer[1,6] | Elie Azoulay[1,6] | Emmanuel Canet[1]

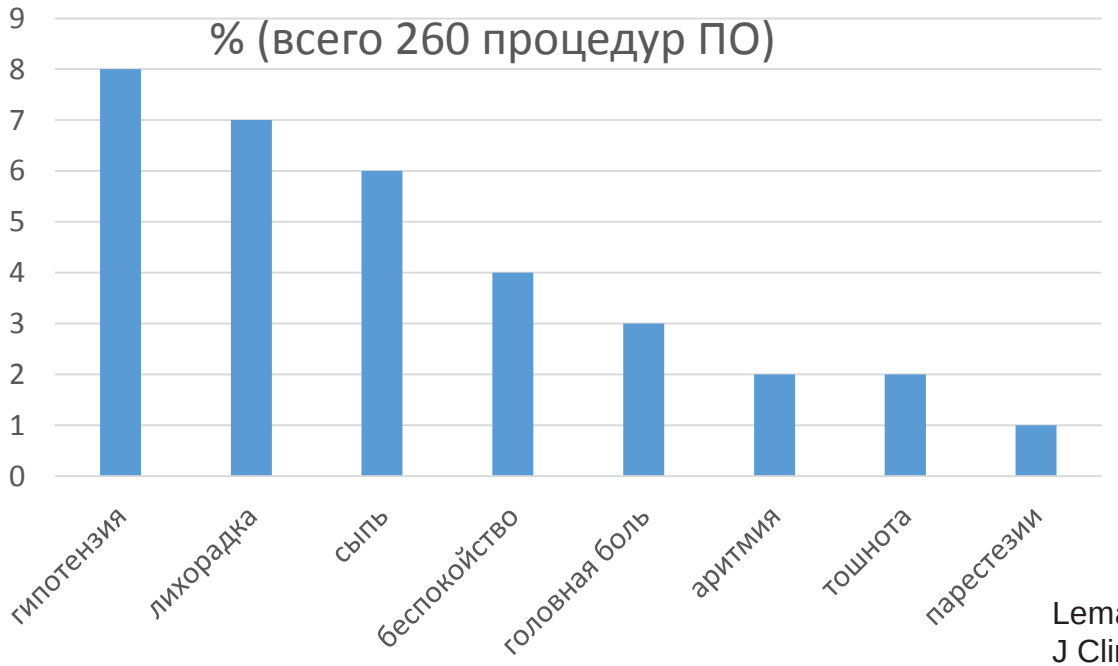

Показания для ПО	пациенты
ТМА	29(58%)
ТТП	19(36%)
аГУС	10(20%)
Лекарственная ТМА	1(2%)
Катастрофический АФС	1(2%)
Почечная трансплантация, АТ отторжение	3(6%)
Криоглобулинемия	1(2%)
ANCA васкулит	4(8%)
другое	12(24%)

Lemaire A et al. Plasma exchange in the intensive care unit:Technical aspects and complications. J Clin Apher. 2017;32:405–412. https://doi.org/10.1002/jca.21529

Плазмообмен при ТМА
Критерии эффективности

- Частота проведения : ежедневно
- Объем замещения: 1-1,5
- Замещение: СЗП

Прекращение плазмообмена: ***нормализация гематологических показателей***

(уровень ЛДГ < 600Ед/л, тромбоциты более 150 тыс в мкл в течение 3 последующих дней)

Только у 18% (3/17) пациенток, получавших ПО нормализовалась функция почек

- 77% пациенток (n=17) получали ПО в среднем 6 сеансов на пациента
- Медиана времени начала плазмотерапии составила 2 дня после манифестации аГУС
- Медиана длительности терапии была 7.5 дней
- **У 47% (8) пациенток был гематологический ответ, но только у 18% (3) был ответ со стороны почек**
- 3 пациентки получали свежезамороженную плазму (1–64 инфузии). Все имели хороший гематологический ответ и у 2 был ответ со стороны почек
- 2 пациентки получали кортикостероиды без эффекта, и 1 пациентка улучшилась после терапии гепарином

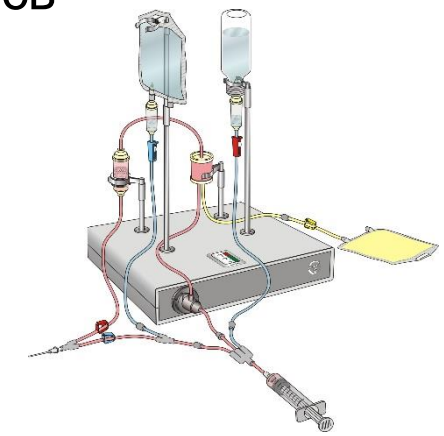

Huerta A, Arjona E et al. - A retrospective study of pregnancy-associated atypical hemolytic uremic syndrome. Kidney Int. 2017 Sep 11 http://dx.doi.org/10.1016/j.kint.2017.06.022

Пациентка С.П.1992г.р.

- Родоразрешена утром 16.04.2018 в экстренном порядке с диагнозом:
- Беременность 37 5/7 нед. Тяжелая преэклампсия. СЗРП.

Ребенок 2300 гр, 47 см, 9/10 Апгар, кровопотеря 200 мл

В раннем послеоперационном периоде прогрессивное ухудшение:

- олиго-анурия
- повышение уровня трансаминаз (АСТ, АЛТ)
- тяжелая анемия (Нв 118-98-86 г/л)
- тромбоцитопения (204-164-60 тыс)

Жалобы: нарушение зрения, слабость, тошнота. Заторможена.

Кожа бледная, множественные гематомы

Пастозность н/конечностей, лица. 36,9 С

Сатурация 95% (атм.) ЧД 22-25 в мин

ЧСС 97 в мин АД 195/110 мм рт ст

140/90 (ганглиоблокаторы + нитраты)

Печень +2 см Матка плотная. Выделения скудные сукровичные

Анурия. Моча (10 мл) бурая, мутная.

Кровоточивость из мест вколов, умеренно промокает повязка

АФА, ADAMTS13, прямая и непрямая Кумбса

показатели	1 сутки	2 сутки
креатинин	112	256-338
Нв г/л	73	40-36
Тромбоциты *10(9)/л	33	8-13
ЛДГ	1995	3200
АЛТ	848	
АСТ	876	

Пациентка С.П.1992г.р.

В течение первых 18 часов после поступления в Центр проведено 2 сеанса **плазмообмена.**

Плазмозамещение **3900** и **4600 мл** через диализный катетер бедренной вены

Результат: - снижение уровня трансаминаз

– восстановление коагуляционного потенциала (фибриноген 3,2)

Однако:

- тромбоцитопения (12 тыс)
- стойкая анемия
- нарушения дыхания
- артериальная гипертензия 3 ст., плохо поддающаяся терапии
- анурия на фоне активной стимуляции
- увеличение уровня креатинина, мочевины

Экулизумаб – моноклональное антитело к С5-компоненту (Элизария® - первый биоаналог экулизумаба)

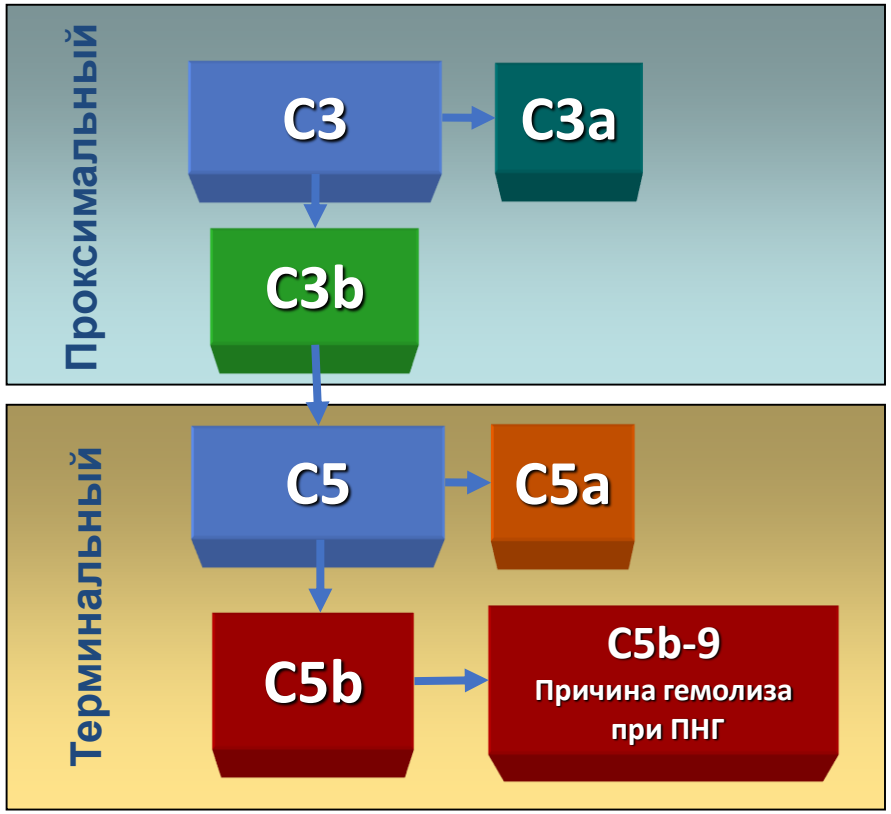

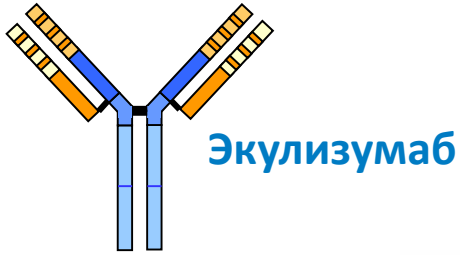

Пожалуйста, ознакомьтесь с инструкцией по медицинскому применению лекарственного препарата Солирис.

References: 1. Soliris® (eculizumab) Summary of Product Characteristics. Cheshire, CT: Alexion Europe SAS. **2.** Rother RP et al. *Nature Biotechnol.* 2007;25:1256-1264. **3.** Walport MJ. *N Engl J Med.* 2001;344:1058-1066. **4.** Figueroa JE, Densen P. *Clin Microbiol Rev.* 1991;4:359-395.

Экулизумаб- не «золотая» пуля

- Не стоит назначать экулизумаб всем терминальным больным в качестве терапии отчаяния
- Блокада комплемента должна проводиться только если все возможные триггеры выявлены и удалены

Пациентка С.П.1992г.р.

Изменения ЭКГ в динамике

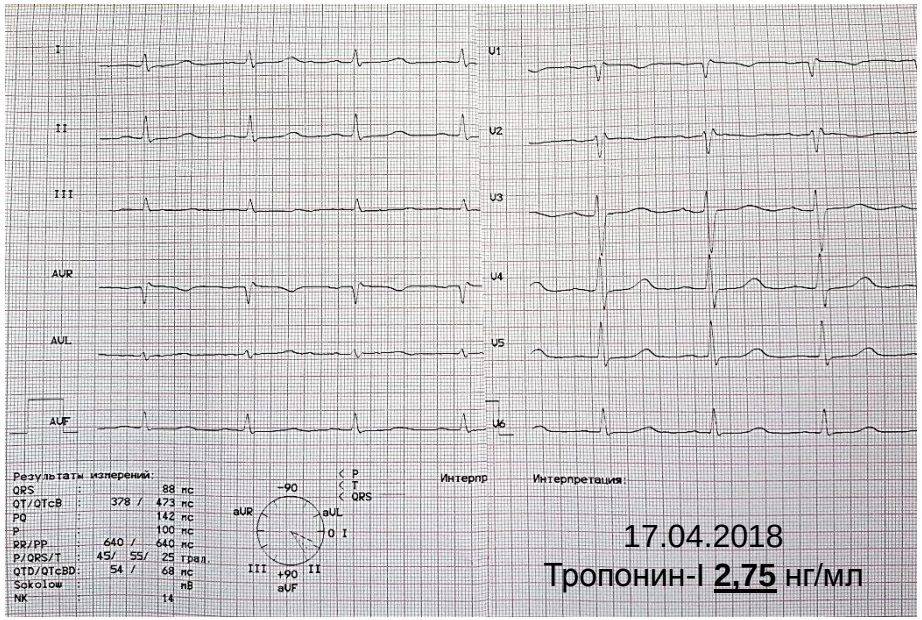

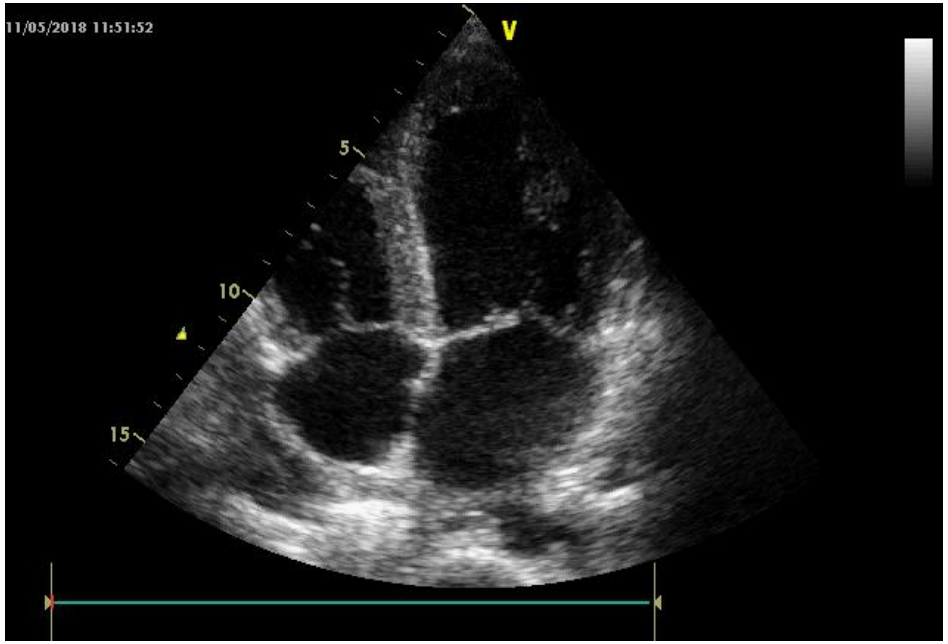

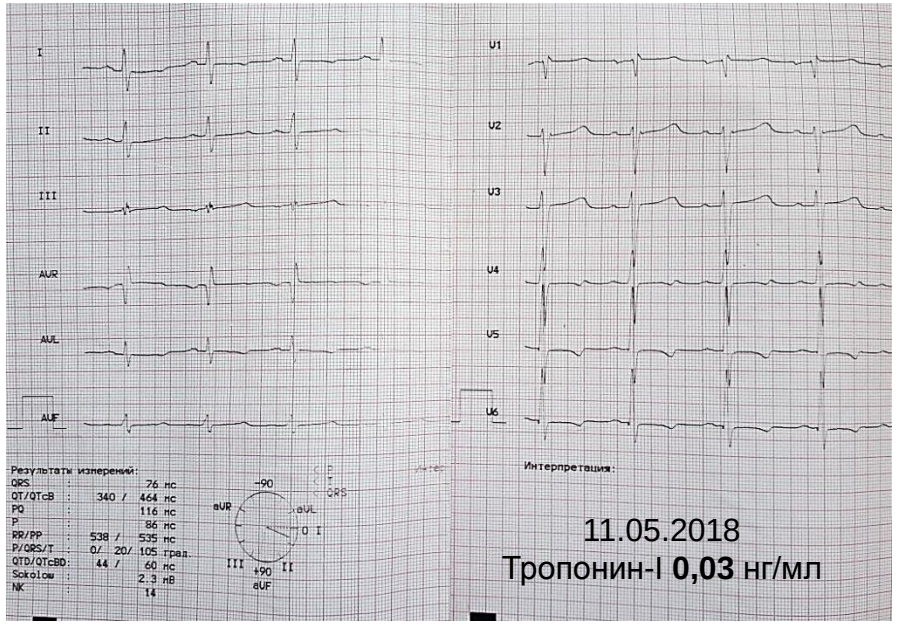

11.05.18 ЭХОКАРДИОГРАФИЧЕСКОЕ ИССЛЕДОВАНИЕ ПОВТОРНОЕ

Левый желудочек :

МЖП 11-13 мм, ЗС 11 мм, ММ 250 г, ИММ 153 г/кв. м

КДР 56 мм, КСР 50 мм, **КДО 118 мл**, КСО 91 мл, **УО 27 мл**

ФВ Симпсон 23 %, ФВ Тейхольц 23 %, ФУ 11 %, кинетика диффузная гипокинезия

ЗАКЛЮЧЕНИЕ:

Легкая дилатация ЛП, остальные камеры сердца не расширены. Стенки ЛЖ утолщены (миокард имеет серебристый блеск), масса миокарда повышена (ИММ 153 г/м2, ОТС 0,39- эксцентрическая ГЛЖ).

Выраженная диффузная гипокинезия миокарда ЛЖ и ПЖ. Глобальная систолическая функция ЛЖ ПЖ снижена (**ФВ Simpson ВР 23%**, SVDoppler - 24 мл, TAPSE 1,4 см, TASV 8 см/с).

Легочный ствол расширен до 26 мм. Клапаны значимо не изменены. Перикард не изменен. Допплер КГ: Митральная регургитация 2 ст., трикуспидальная регургитация 1 ст., аортальная регургитация 1 ст., пульмональная регургитация 1 ст. ***Расчетное СДЛА повышено - 37-42 мм рт.ст.- ЛГ 1 ст***. Кровоток на АоК замедлен - малый выброс. ***Признаки диастолической дисфункции ЛЖ*** по псевдонормальному типу.

Отмечается **резкое ухудшение систолической функции ЛЖ и ПЖ в динамике**, появление феномена спонтанного контрастирования, **потеря нормальной эхоструктуры миокарда ЛЖ.**

АГУС- критическое состояние в акушерстве

n=43

Изолированное острое почечное повреждение
n=4

полиорганная недостаточность
n=39

ИВЛ
n=23



10 *Birth* (1910)

После родоразрешения

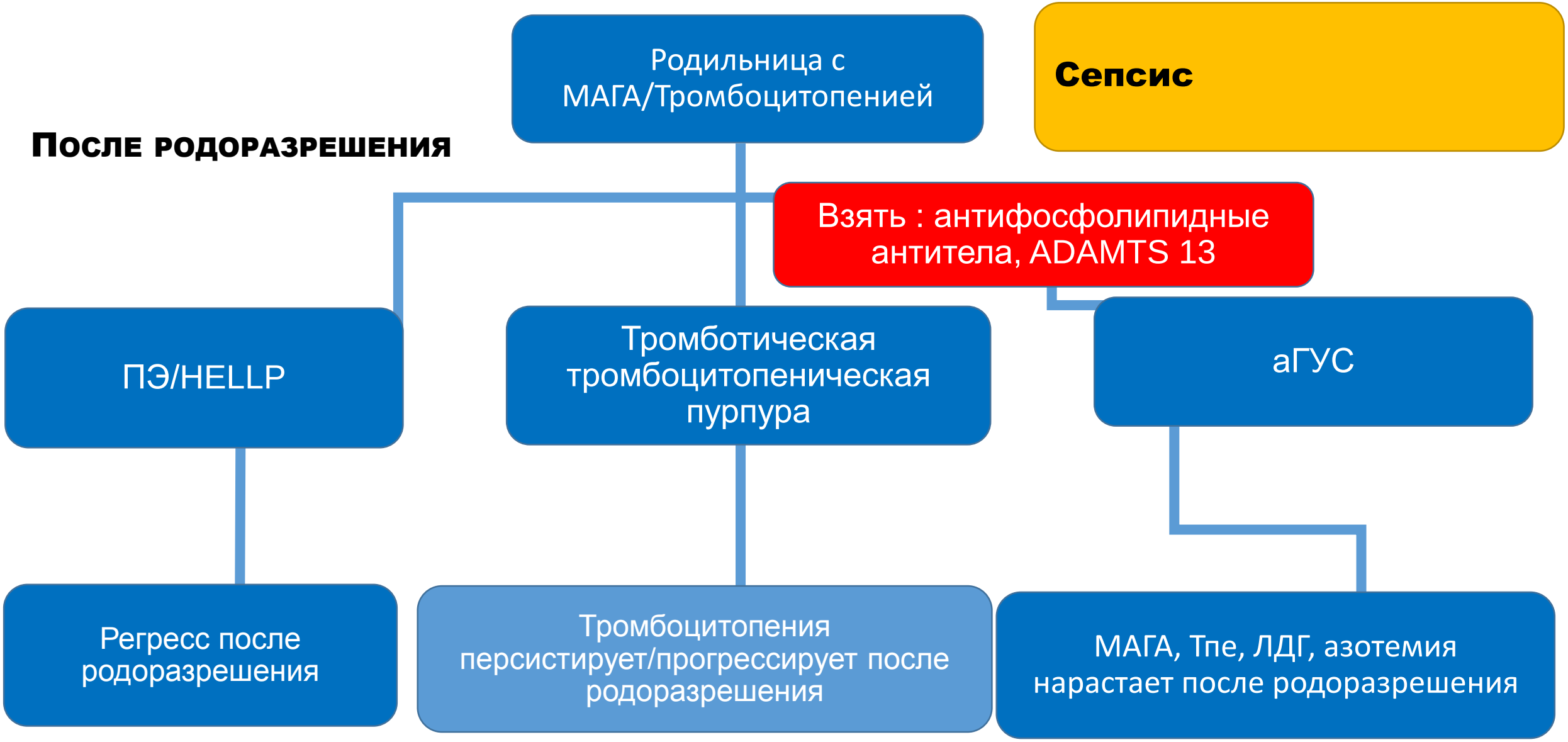

Syndromes of thrombotic microangiopathy associated with pregnancy.Hematology Am Soc Hematol Educ Program. 2015 Dec 5 ;2015(1):644-8. doi: 10.1182/asheducation-2015.1.644

Все пациентки с ТМА имеют высокий риск инфекционных осложнений

Lupus (2016) 0, 1–3
http://lup.sagepub.com

CASE REPORT

Brain abscess due to *Listeria monocytogenes* after HELLP syndrome in a patient with antiphospholipid syndrome

A Fervienza[1], M Bodro[2], P Cast
[1]Maternal Fetal Medicine Department, Hospital Clinic, Catalonia, Spain; [2]Medical Intensive Care Unit, Hospit

Objective: To illustrate an unu
A 32-year-old pregnant woman
corticotherapy for two weeks d
syndrome. After delivery she p
MRI scan confirmed the presen
in blood cultures. After eigh
sequelae. **Conclusion:** *L. mono*
patients with fever and neurolo
corticotherapy. *Lupus* (2016)

Key words: Antiphospholipid s

Introduction

Listeriosis is a relatively rare disease
Listeria monocytogenes, an intracellul
positive bacillus that has been recogn
cause of sepsis, meningitis, meningoe
and less frequently (<10% of *Listeria*

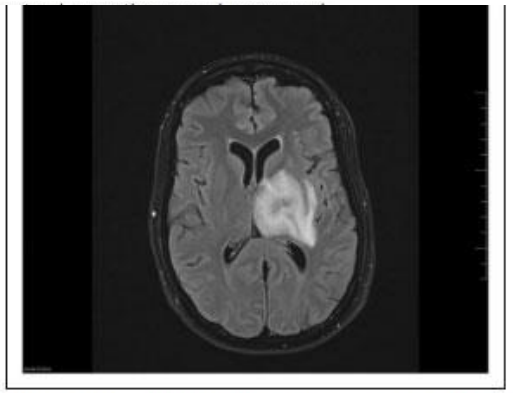

Figure 1 Fluid attenuated inversion recovery (FLAIR) MRI showing a heterogeneous lesion, with associated haemorrhage in the left temporal lobe, with perilesional oedema reaching the brainstem and optic nerve that conditions mass effect compatible with brain abscess.

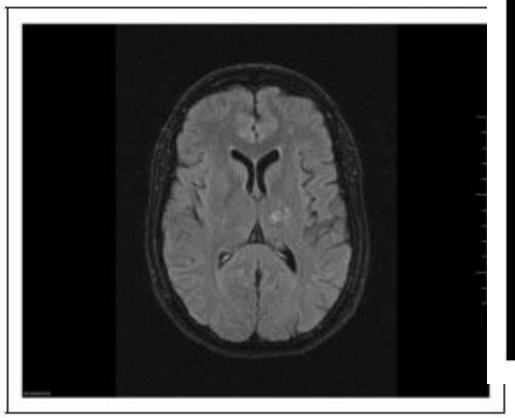

Figure 2 FLAIR MRI control at six months, which shows a significant decrease in lesion size and vasogenic oedema.

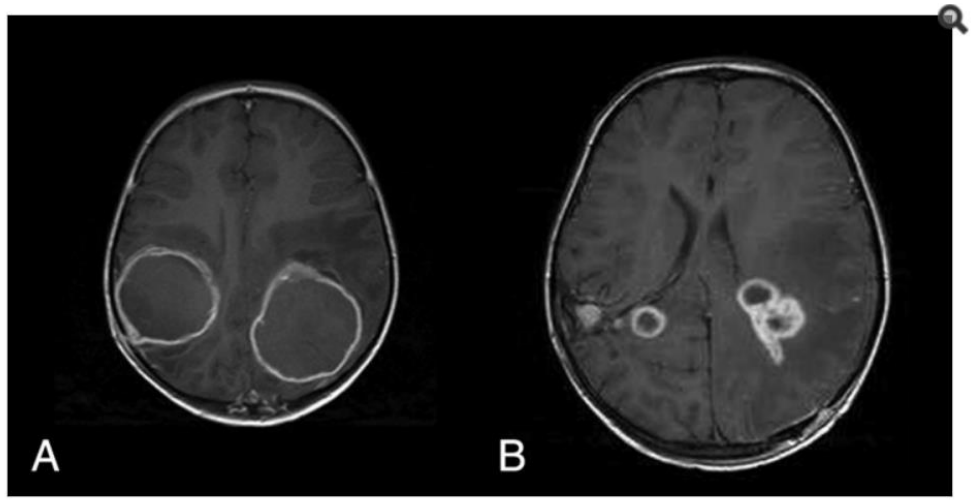

Точные механизмы этого неизвестны.

Возможно предположить, что нарушение в системе регуляции комплемента сопровождается патологической толерантностью организма к пребыванию в нем антигенов с торможением выработки специфических антител, уничтожения и элиминации патогена.

Williams EJ A microbiological hazard of rural living: Clostridium septicum brain abscess in a child with E coli 0157 associated haemolytic uraemic syndromeBMJ Case Rep. 2012; 2012: bcr2012006424. Iddings AC, Shenoi AN, Morales Pozzo A, Kiessling SG. Clin Nephrol. 2017 Apr; 87 (2017)(4):207-211. Chiang V, Adelson PD, Poussaint TY, Hand M, Churchwell KB. Pediatr Infect Dis J. 1995 Jan; 14(1):72-4.

Medizinische Klinik
Intensivmedizin und Notfallmedizin

Kasuistiken

Med Klin Intensivmed Notfmed
https://doi.org/10.1007/s00063-019-0552-0
Eingegangen: 28. November 2017
Überarbeitet: 20. Januar 2019
Angenommen: 24. Januar 2019

© Springer Medizin Verlag GmbH, ein Teil von Springer Nature 2019

Redaktion
R. Riessen, Tübingen

Madlen Jentzsch[1] · Sebastian Schwind[1] · Vladan Vucinic[1] · Sebastian Wendt[2] · Catalina-Suzana Stingu[2] · Dietger Niederwieser[1] · Lorenz Weidhase[3]

[1] Medizinische Klinik und Poliklinik I – Hämatologie und Zelltherapie, Internistische Onkologie, Hämostaseologie, Universitätsklinikum Leipzig, Leipzig, Deutschland

[2] Institut für Mikrobiologie und Infektionsepidemiologie, Universitätsklinikum Leipzig, Leipzig, Deutschland

[3] Interdisziplinäre internistische Intensivstation, Universitätsklinikum Leipzig, Leipzig, Deutschland

Meningokokkensepsis ohne Liquorpathologie unter Eculizumabtherapie

Fallberi

Anamne

Eine 22-jä
seit einige
und Glied
Erbrechen
paroxysma
(PNH) un
mit Eculiz
erfolgte. E
Meningok
Y (zuletzt
letzt vor 4
erfolgt.

Klinischer Befund

Es zeigten sich Hypotonie (99/78 mm Hg), Tachykardie (110/min) und Fieber (39,9 °C) ohne erkennbaren klinischen Fokus. Meningismus lag nicht vor. Die Analyse der Laborwerte zeigte eine intravasale, Coombs-negative Hämolyse (Laktatdehydrogenase [LDH] 3,64 µkat/l, Bilirubin 39,3 µmol/l, indirektes Bilirubin 27,1 µmol/l, Haptoglobin <0,001 g/l) mit Erhöhung des C-reaktiven Proteins (CRP, 17,35 mg/l), eine normale International Normalized Ratio (INR) sowie eine Panzytopenie (Hämoglobin [Hb] 6,4 mmol/l, Leukozyten [WBC] 2,3 Gpt/l, Thrombozyten 49 Gpt/l). Der Urin war bernsteinfarben, das β-hCG negativ. Eine zerebrale Magnetresonanztomographie schloss eine Sinusvenenthrombose aus.

Inflammation (IL-6 > 50.000 pg/ml) und ein Laktatanstieg im Serum (4,3 mmol/l)

Tazobactam eskaliert sow
4000 ml Vollelektrolytlösu

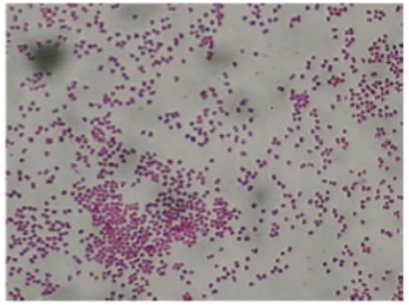

Abb.
mikro
Nach
serian
aus Bl

lished online: 08 March 2019

ELSEVIER

Contents lists available at ScienceDirect

Vaccine

journal homepage: www.elsevier.com/locate/vaccine

Short communication

A rare case of septic shock due to *Neisseria meningitidis* serogroup B infection despite prior vaccination in a young adult with paroxysmal nocturnal haemoglobinuria receiving eculizumab

Dominik Reher [a], Valentin Fuhrmann [b], Stefan Kluge [b], Axel Nierhaus [b,*]

[a] 1st Medical Clinic and Polyclinic, University Medical Center Hamburg-Eppendorf, Hamburg, Germany
[b] Department of Intensive Care Medicine, University Medical Center Hamburg-Eppendorf, Hamburg, Germany

ARTICLE INFO ABSTRACT

For Personal Use Only. Any commercial use is strictly prohibited.

CASE REPORT ECULIZUMAB

Disseminated cryptococcosis associated with administration of eculizumab

Megan Clancy, M.D., Infectious Disease Division, Providence Alaska Medical Center, Anchorage, AK.

Ryan McGhan, M.D., Pulmonary/Critical Care Division, Providence Alaska Medical Center, Anchorage, AK.

Jeremy Gitomer, M.D., Nephrology Division, Providence Alaska Medical Center, Anchorage, AK.

Ana Marie Inocencio, CLS, MT, MASCP, Microbiology Department, Providence Alaska Medical Center, Anchorage, AK.

Christina Aldrich, Pharm.D., Pharmacy Department, Providence Alaska Medical Center, Anchorage, AK.

Roberto Iaderosa, Pharm.D., BCPS, BCCCP, Pharmacy Department, Providence Alaska Medical Center, Anchorage, AK.

Purpose. A case report of fatal disseminated cryptoco
treated with eculizumab is presented along with a revie
gesting a possible etiologic mechanism.

Summary. A 23-year-old man with a history of minimal
syndrome was hospitalized for acute kidney injury an
and swelling. He was found to have disseminated pneu
including peritonitis, bacteremia, and pulmonic endoca
developed evidence of microangiopathic hemolytic an
diagnosis of atypical hemolytic uremic syndrome, and w
lizumab. The patient initially improved but developed se
after the first dose of eculizumab. All subsequent bloo
intraabdominal cultures grew *Cryptococcus neoform*
days after the initial dose of eculizumab, the patient d
ings demonstrated disseminated cryptococcosis, with i
lung, myocardial, kidney, and liver tissues. Considering th
dependent nature of host defenses against *Cryptococcus*

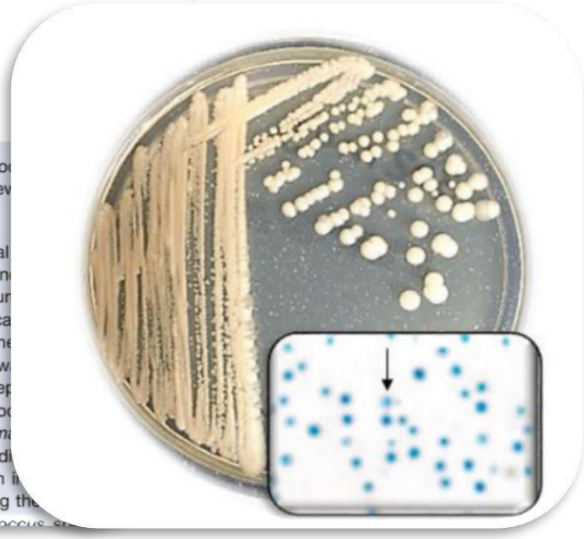

RENAL FAILURE

http://informahealthcare.com/rnf
ISSN: 0886-022X (print), 1525-6049 (electronic)

Ren Fail, 2014; 36(4): 631–633
© 2014 Informa Healthcare USA, Inc.
DOI: 10.3109/0886022X.2014.882712

informa healthcare

CASE REPORT

Aspergillus Niger peritonitis in a peritoneal dialysis patient treated with eculizumab

Venkat S. Vellanki[1] and Joanne M. Bargman[2]

[1]Division of Nephrology, Toronto General Hospital, University of Toronto, Toronto, Ontario, Canada
Toronto, Staff Nephrologist, University Health Network, Toronto, Ontario, Canada

Abstract

The complement system plays a vital role in preventing life-threatening infections by ensuring optimal functioning of the host immune system. Its dysregulation has been implicated in causing glomerular, hematological, and transplant-related disorders. Eculizumab a novel monoclonal antibody against complement component C5 has emerged in the recent past as the standard of care offering an effective rescue and maintenance therapy against many of these disorders. Its use has been associated with increased risk of infections predominantly with encapsulated organisms. There is no data in the literature on its effects in end-stage kidney disease (ESKD) or dialysis patients. We describe here a very rare case of *Aspergillus Niger* peritonitis in an ESKD patient on peritoneal dialysis (PD) receiving maintenance eculizumab therapy for atypical hemolytic uremic syndrome. Given that murine models with the same defect as that induced by eculizumab is vulnerable to invasive Aspergillosis, it is suggested that

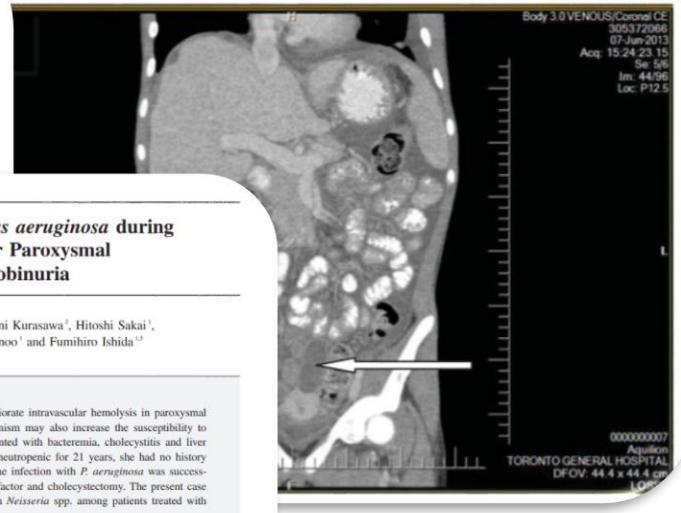

CASE REPORT

Severe Infection of *Pseudomonas aeruginosa* during Eculizumab Therapy for Paroxysmal Nocturnal Hemoglobinuria

Toru Kawakami[1], Hideyuki Nakazawa[1], Yukifumi Kurasawa[2], Hitoshi Sakai[1], Sayaka Nishina[1], Noriko Senoo[1], Yasushi Senoo[1] and Fumihiro Ishida[1,3]

Abstract:
Eculizumab is the complement inhibitor administered to ameliorate intravascular hemolysis in paroxysmal nocturnal hemoglobinuria. Whether or not the inhibitory mechanism may also increase the susceptibility to non-*Neisserial* infection is unclear. A 73-year old woman presented with bacteremia, cholecystitis and liver abscess with *Pseudomonas aeruginosa*. Although she had been neutropenic for 21 years, she had no history of severe infection before eculizumab had been administered. The infection with *P. aeruginosa* was successfully controlled with antibiotics, granulocyte colony-stimulating factor and cholecystectomy. The present case might be representative of less common bacterial infections than *Neisseria* spp. among patients treated with eculizumab.

Key words: eculizumab, *Pseudomonas aeruginosa*, paroxysmal nocturnal hemoglobinuria, anti-complement therapy

(Intern Med 57: 127-130, 2018)
(DOI: 10.2169/internalmedicine.9151-17)

П., 1986г.р.

Маркеры преэклампсии	результат	норма
PLGF	22,3	250-1200
sFlt	3819	950-2800
sFlt/PLGF	171,1	4-20

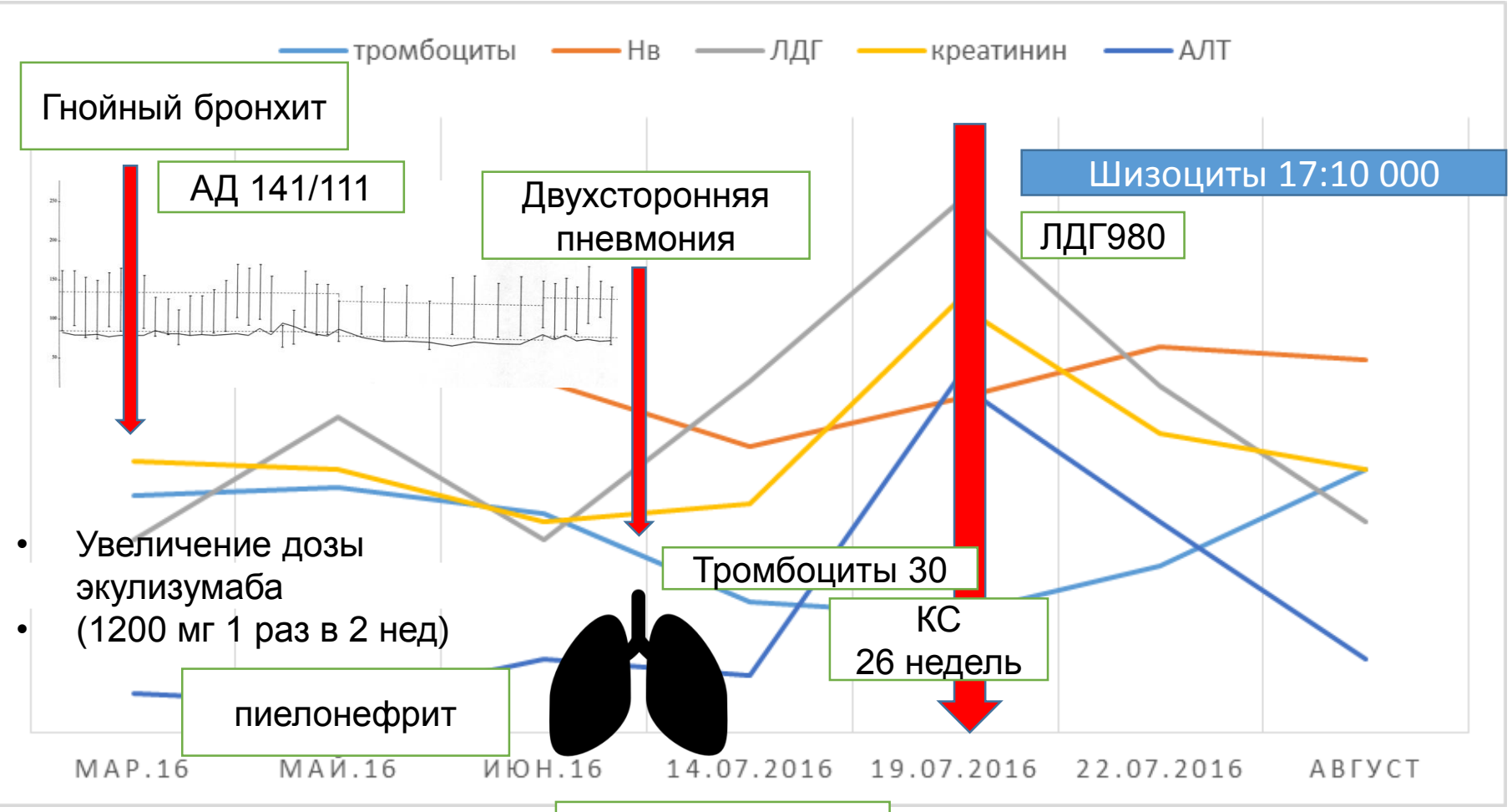

Заключение

- Любая **системная ТМА** в акушерстве, в том числе атипичный ГУС- **критическое состояние**, при котором необходима **незамедлительная помощь**
- Терапия **первой линии системной ТМА с признаками прогрессии после родоразрешения**, в том числе и **атипичного ГУС- плазмообмен**
- **Атипичный ГУС- диагноз исключения ,** чаще всего диагностируемый в раннем послеродовом периоде
- **Плазмообмен при аГУС может быть эффективен** (I, II класс рекомендаций ASFA, кроме мутаций MCP), но **не снижает риск развития терминальной почечной недостаточности**
- Назначение **экулизумаба** оправдано в том числе тем пациентам, у которых на фоне ПО достигнута **гематологическая ремиссия, но сохранятся прогрессия органной дисфункции**
- Опыт использования экулизумаба продемонстрировал превосходную эффективность, радикально улучшая прогноз в отношении восстановления почечной функции
- После **назначения экулизумаба** должна сохраняться **настороженность на развитие инфекционных осложнений**

ЗАКЛЮЧЕНИЕ

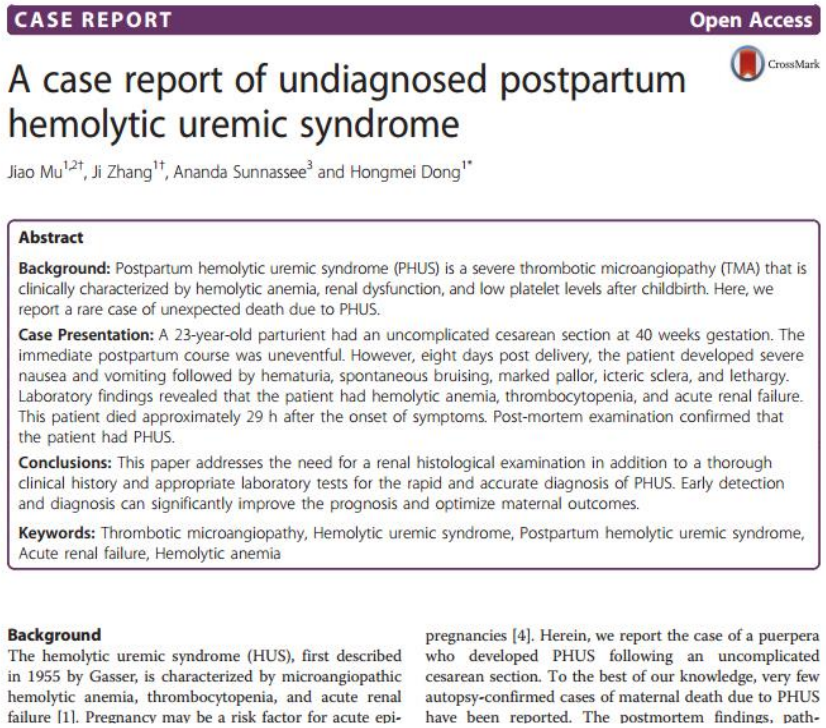

CASE REPORT Open Access

A case report of undiagnosed postpartum hemolytic uremic syndrome

Jiao Mu[1,2†], Ji Zhang[1†], Ananda Sunnassee[3] and Hongmei Dong[1*]

Abstract

Background: Postpartum hemolytic uremic syndrome (PHUS) is a severe thrombotic microangiopathy (TMA) that is clinically characterized by hemolytic anemia, renal dysfunction, and low platelet levels after childbirth. Here, we report a rare case of unexpected death due to PHUS.

Case Presentation: A 23-year-old parturient had an uncomplicated cesarean section at 40 weeks gestation. The immediate postpartum course was uneventful. However, eight days post delivery, the patient developed severe nausea and vomiting followed by hematuria, spontaneous bruising, marked pallor, icteric sclera, and lethargy. Laboratory findings revealed that the patient had hemolytic anemia, thrombocytopenia, and acute renal failure. This patient died approximately 29 h after the onset of symptoms. Post-mortem examination confirmed that the patient had PHUS.

Conclusions: This paper addresses the need for a renal histological examination in addition to a thorough clinical history and appropriate laboratory tests for the rapid and accurate diagnosis of PHUS. Early detection and diagnosis can significantly improve the prognosis and optimize maternal outcomes.

Keywords: Thrombotic microangiopathy, Hemolytic uremic syndrome, Postpartum hemolytic uremic syndrome, Acute renal failure, Hemolytic anemia

Background

The hemolytic uremic syndrome (HUS), first described in 1955 by Gasser, is characterized by microangiopathic hemolytic anemia, thrombocytopenia, and acute renal failure [1]. Pregnancy may be a risk factor for acute epi-

pregnancies [4]. Herein, we report the case of a puerpera who developed PHUS following an uncomplicated cesarean section. To the best of our knowledge, very few autopsy-confirmed cases of maternal death due to PHUS have been reported. The postmortem findings, path-

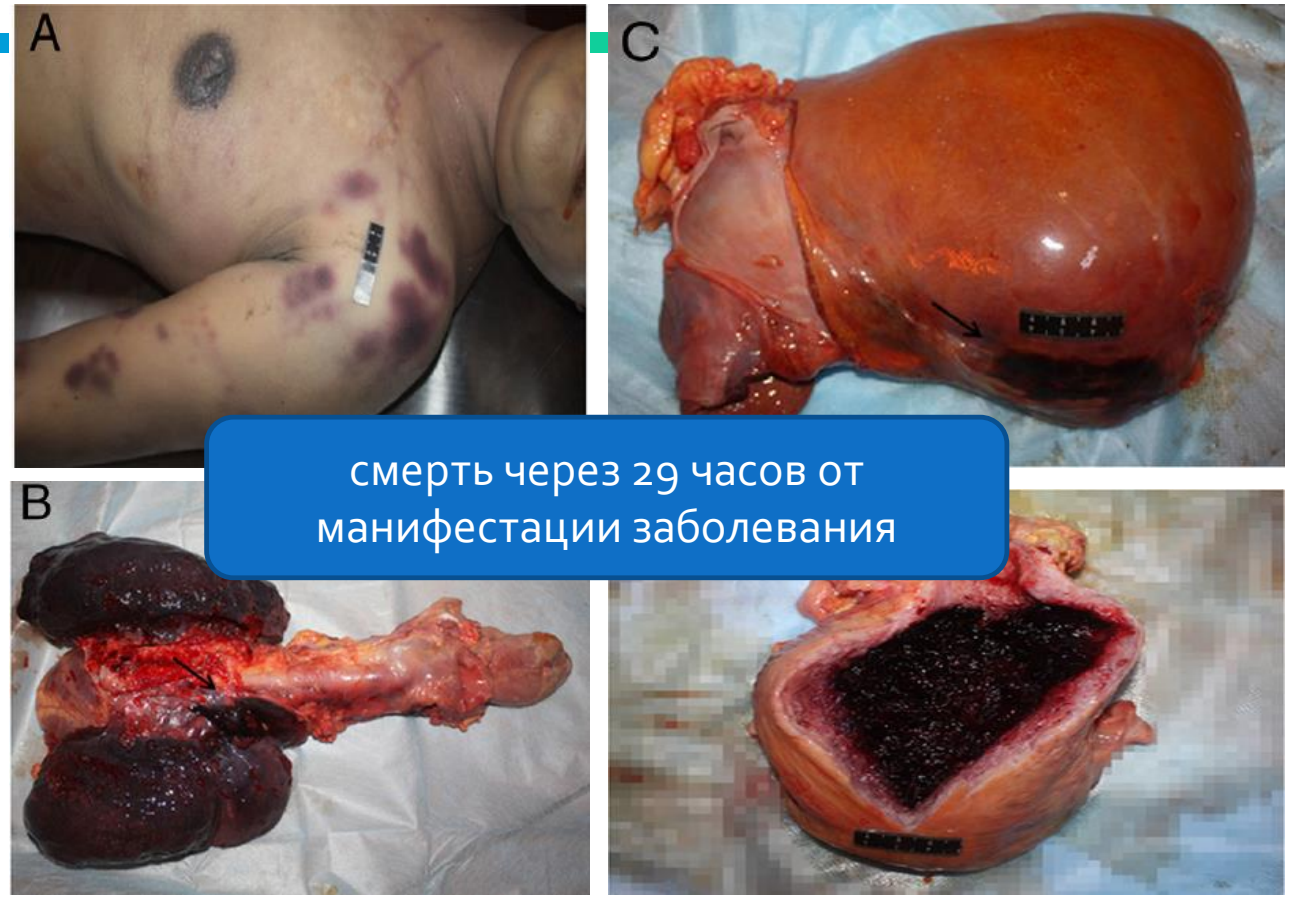

смерть через 29 часов от манифестации заболевания

«Данное наблюдение сигнализирует о необходимости аГУС- настороженности среди врачей-акушеров, чтобы распознавать болезнь так быстро, насколько это возможно. Скорость постановки диагноза и назначение терапии даже при подозрении на аГУС может улучшить выживаемость у таких пациенток»

Mu et al. Diagnostic Pathology (2015) 10:89

ЭЛИЗАРИЯ®
ЭКУЛИЗУМАБ

Generium
Pharmaceutical